


Lada, Paul Eduardo

Tratamiento de la litiasis biliar por mini-incisiones adaptadas y por videolaparoscopia. Estudio prospectivo y comparativo

**Tesis para la obtención del título de posgrado de
Doctor en Medicina**

Documento disponible para su consulta y descarga en **Biblioteca Digital - Producción Académica**, repositorio institucional de la **Universidad Católica de Córdoba**, gestionado por el **Sistema de Bibliotecas de la UCC**.



Esta obra está bajo licencia 2.5 de Creative Commons Argentina.

Atribución

**TRATAMIENTO DE LA LITIASIS BILIAR POR
MINI-INCISIONES ADAPTADAS Y POR
VIDEOLAPAROSCOPIA.
ESTUDIO PROSPECTIVO Y COMPARATIVO**

INDICE:	2
RESUMEN	3
SUMMARY	5
CAPITULO I: INTRODUCCION	7
- HISTORIA	
- ANATOMIA QUIRURGICA DEL PEDICULO HEPATICO INFERIOR.	
- EPIDEMIOLOGIA Y FACTORES DE RIESGO EN LA LITIASIS BILIAR.	
CAPITULO II: MATERIAL Y METODO	39
- COLECISTECTOMIA POR VIDEOLAPAROSCOPIA. (GRUPO 1)	
- COLECISTECTOMIA POR MINI-INCISIONES ADAPTADAS. (GRUPO 2)	
- TRATAMIENTO DE LA LITIASIS DE LA VIA BILIAR PRINCIPAL POR MINI-INCISIONES ADAPTADAS. (GRUPO 3)	
CAPITULO III: RESULTADOS	69
CAPITULO IV: DISCUSION	83
CAPITULO V: CONCLUSIONES	116
CAPITULO VI: BIBLIOGRAFÍA	120
CAPITULO VII: ANEXOS	142

RESUMEN:

Antecedentes: La colecistectomía ha sido unánimemente considerada como el método ideal para el tratamiento de la colélitiasis por más de 100 años. Desde la década pasada, se considera a la colecistectomía por video-laparoscópica como el gold-standard.

Objetivos: El objetivo de este estudio es evaluar los resultados obtenidos con la mini-incisiones adaptadas y con la video-laparoscopia en el tratamiento de la colecistolitiasis, ampliando en esta experiencia el mismo concepto, pero aplicándolo al tratamiento de la litiasis de la vía biliar principal.

Diseño: Prospectivo y comparativo protocolizado.

Lugar de aplicación: Servicio de Cirugía General "Pablo Luis Mirizzi" del Hospital Nacional de Clínicas y en nuestra practica profesional privada Clínica Caraffa.

Material y Metodos: En el presente trabajo se analiza dos grupos de pacientes en el tratamiento de la litiasis biliar electiva y sus complicaciones entre enero de 2000 y diciembre del 2006. En el primero (Grupo 1), se operaron 370 pacientes que se realizo la colecistectomía por video-laparoscopia. En el segundo (Grupo 2), se operaron 424 pacientes por una colecistectomía por mini-incisión adaptadas. Los pacientes portadores de litiasis de la vía biliar principal fueron analizados en un tercer grupo (Grupo 3) y abordados quirúrgicamente por mini-incisiones adaptadas.

Resultados: No hubo mortalidad en el grupo 1 y 2. En el tercero fallecio un paciente lo que representa el 1,18 %. En relación a la morbilidad, en el primer grupo de colecistectomía por video laparoscopia hubo 63 pacientes con complicaciones (17,22%). Dentro de ellas, dos pacientes con complicaciones médicas (0,58%). Hubo 54 pacientes (14,58%) con complicaciones intra-operatorias. En las complicaciones postoperatorias hubo 7 pacientes (2,05%). El promedio de conversión a cielo abierto fue de 7,83%. En el grupo 2 de colecistectomía por mini-incisiones adaptadas, hubo 36 pacientes (9,42%) con morbilidad. En 7 casos (1,83%) por complicaciones médicas. No hubo

complicaciones intraoperatorias. 29 pacientes (7,59%) tuvieron complicaciones post-operatorias. Debemos destacar que en tamaño de las incisiones vario de 3, 5 a 7 cm, lo cual se reduce entre 3,5 a 4,5 en los pacientes con colecistolitiasis no complicada. En el grupo 3, en 11 pacientes (20,37%) tuvieron morbilidad. De ellos 4 casos (7,40%) complicaciones médicas. No hubo complicaciones intraoperatorias. Siete pacientes (12,96 %) tuvieron complicaciones postoperatorias. El tamaño de las incisiones en este grupo fue entre 5 a 7 cm. En los pacientes controlados no se ha observado eventracion.

Conclusiones: En la colecistectomía laparoscópica las indicaciones son similares a las de la cirugía convencional. Sin embargo, creemos que la sospecha de un cáncer de vesícula y el síndrome de Mirizzi tipo II sigue siendo resorte de la cirugía a cielo abierto. El porcentaje de colangiografía intraoperatoria o Mirizzigrafía fue significativamente superior en el grupo de pacientes tratados con mini-incisiones adaptadas. La incidencia de litiasis colédociana en este estudio fue para el primer grupo de 3,24 % y del 9,90 % para el grupo 2. Con respecto al tiempo de hospitalización en el grupo 1 fue de 1,5 días, mientras que para el grupo 2 fue de 2 días y en el grupo 3 fue de 4,5 días. De acuerdo a nuestros resultados la colecistolitiasis puede ser abordada perfectamente con mini-incisiones adaptadas, que nos brinda resultados superponibles a los de la video-laparoscopia en términos de días de hospitalización y rehabilitación, pero con significativa ventaja en relación a las complicaciones intraoperatorias, por lo general siempre graves y de pronóstico incierto en los pacientes abordados por video-laparoscopia.

SUMMARY

Background:

Cholecystectomy has been considered as an ideal method to treat the cholelithiasis from more 100 years ago. Since the last decade cholecystectomy by videolaparoscopy was detached as the gold-standart therapy.

Objectives: This study values the results obtained between treatments with adaptive mini-incisions and by videolaparoscopy about cholelithiasis. This experience has been extended with the same concept but performed in lithiasis of common bile duct management.

Design: Prospective comparative and protocolized study.

Setting: Clinical National Hospital. U.N.C. Surgical Service Pablo L. Mirizzi and in our professional private practice in Caraffa Clinic.

Material and Methods: In this report we analyzed 2 groups respect of treatment in patients with biliar lithiasis elective and complicated between January 2000 and December 2006. In the first Group (Group 1) 370 patients suffered a cholecystectomy by videolaparoscopy. In the second Group (Group 2) 424 patients performed a cholecystectomy by adaptive mini-incisions. In the third Group (Group 3) the patients with lithiasis of main biliar vie were analyzed and operate through adaptive mini-incisions.

Results: About Group 1 and Group 2 were no mortality. In a Group 3 one patient dead this represents 1.18%. Respect of the morbidity in the first Group there were 63 patients with complications corresponding to cholecystectomy by videolaparoscopy (17.22%). Inside of them 2 patients suffered medical complication (0.58%). There were 54 patients (14.58%) who had intraoperative complications and 7 patients (2.05%) who had postoperative complications. 7.83% was the average of converted surgeries as "open sky". In Group 2 about the adaptive mini-incisions there were 36 patients (9.42%) with morbidity. Seven cases (1.83%) had medical complications. There were no intraoperative complications. 29 patients (7.59%) had postoperative complications. We must detach that the size incisions changed from 3.5 cm to

7 cm and they reduced between 3.5 to 4.5 in no complicated patients. In Group 3 morbidity were in 11 patients (20.37%). 4 of them (7.40%) with medical complications. There were no intraoperative complications. Seven patients (12.96%) had postoperative complications. In this Group the incisions changed between 5 and 7 cm. We no showed incisional hernia in the follow up patients.

Conclusions: Indications of videolaparoscopic cholecystectomy are similar as convencional surgeries. However we thought that a suspected carcinoma of gallblader and in Mirizzi Syndrome tipe II convencional surgery as “open sky” is changed. The percentages of intraoperative cholangiography or mirizzigraphy were better significantly in the Group treated by adaptive mini-incisions. The incidence of choledocholithiasis in this work was for the first group 3.24% and 9.90% for the second Group. Respect of hospitalization times in the first Group was 1.5 days while in the group 2 was 2 days and in the third Group was 4.5 days. According our results cholecystolithiasis can be approached with adaptive mini-incisions surely that have got superposed results as the videolaparoscopy respect of the hospitalization days and the rehabilitation but with significative advantage due to intraoperative complications that generally were always serious and the uncertain prognosis specially in patients approached by videolaparoscopy.

CAPITULO I
INTRODUCCION

Conciente de la realidad económica y social de nuestro país, en donde es fácil demostrar que a pesar del vertiginoso impacto y desarrollo de la video-laparoscopia, actualmente en la gran mayoría de las Instituciones Públicas, los pacientes con litiasis vesicular y sobre todo colédociana son abordados por la vía clásica convencional es decir a cielo abierto, dejando una mínima proporción de pacientes con litiasis vesicular para el abordaje laparoscópico.

En nuestro grupo de trabajo, desde la década del 80, atraídos por la necesidad de mejorar la relación costo-beneficio y la recuperación postoperatoria y laboral, nos vimos motivados a desarrollar el concepto de mini-incisiones adaptadas en la cirugía biliar⁽⁷⁵⁾. Estos resultados, inicialmente nos sorprendieron y posteriormente fue el principal estímulo en un medio hospitalario como el nuestro, de grandes limitaciones económicas, para desarrollar y profundizar el tema, en un momento en que todavía persistía el clásico concepto de **“grandes cirujanos grandes incisiones”** por el de **“grandes cirujanos incisiones adaptadas”**.

De este modo, era clásicamente aceptado que las incisiones en cirugía abdominal debían proporcionar un acceso cómodo y amplio de la zona operatoria para permitir la correcta ejecución de los distintos tiempos quirúrgicos. Sin embargo, debido fundamentalmente a la posibilidad de contar con diagnósticos preoperatorios precisos, a los grandes progresos en el campo de la anestesia y a los avances tecnológicos, han permitido el desarrollo de nuevos conceptos tácticos y técnicos en el tratamiento quirúrgico de diferentes afecciones digestivas. En nuestro grupo de trabajo al igual que en otras instituciones nacionales y extranjeras ^(11,75), desde hace varias décadas se viene preconizando disminuir la amplitud de las vías de abordaje en el tratamiento de la litiasis biliar y sus complicaciones, tratando de evitar las amplias incisiones clásicas y los inconvenientes de las grandes laparotomías.

Estos aspectos, excluido el económico fueron totalmente cubiertos con la aparición y el vertiginoso desarrollo de la colecistectomía por video-laparoscopia, lo cual ha significado el mayor avance en el tratamiento de la litiasis biliar. No obstante queremos destacar, que un camino distinto en relación a la video-laparoscopia ha seguido al menos en nuestro país el

tratamiento de la litiasis de vía biliar principal, entre otras razones por ser de mucha mayor complejidad y requerir de un equipamiento sin duda inalcanzable para la mayoría de las instituciones del medio. Lamentablemente esta realidad, con grandes limitaciones tecnológicas y económicas, nos impide en las Instituciones Publicas y algunas privadas, sobre todo en las complicaciones de la litiasis biliar la aplicación sistemática de este formidable método terapéutico, y nos ha obligado a retomar el concepto de mini-incisiones adaptadas ^(11, 54).

Queremos destacar que la problemática observada en los ambientes quirúrgicos de nuestro país, no es un hecho aislado sino muy frecuente en otros países del mundo en vías de desarrollo. Así por ejemplo, recientemente fue publicado en la editorial de la revista World Journal of Surgery en Abril- de 2005 ⁽⁴²⁾, por un cirujano de Zimbabwe, en una carta dirigida al editor en jefe, expone las enormes diferencias entre el mundo desarrollado y el sub-desarrollado o en vías de desarrollo, en la cual la formación del primero es altamente sofisticada y tecnológico, lo que hace imposible la aplicación de las conductas diagnósticas y terapéuticas en los países subdesarrollados. Por este motivo, le solicita anular la suscripción a este Journal, y le sugiere cambiar el nombre por Western World Journal of Surgery. El editor, haciendo gala de una gran sensibilidad y sentido común le contestó diciéndole que han decidido crear un nuevo capítulo en este Journal denominado Rural International Surgery, idea que ya ha sido concretada en la revista aparecida en abril del 2005 ⁽⁹⁰⁾.

Motivados por las necesidades del medio y con la idea de obtener un fundamento científico, decidimos realizar un estudio prospectivo y comparativo convenientemente protocolizado, en nuestra práctica profesional privada y hospitalaria, que habíamos dejado de lado, dado el gran desarrollo alcanzado por la video-laparoscopia. En el mismo, nuestro objetivo es evaluar los resultados obtenidos con la mini-incisiones adaptadas y con la video-laparoscopia en el tratamiento de la colecistolitiasis, ampliando en esta experiencia el mismo concepto, pero aplicándolo a la colédocolitiasis y enfermedades asociadas.

HISTORIA

La historia de la colecistectomía a cielo abierto esta jalonado por una larga presentación de publicaciones de pequeños gestos que han permitido llegar a una técnica reglada y segura, con un riesgo operatorio inferior al 1%⁶². No obstante, queremos destacar dos hechos fundamentales en el desarrollo histórico de la cirugía biliar. Por un lado, que la primera operación sobre la vesícula biliar fue realizada en 1867 por John S. Bobbs (EEUU), en una mujer de 31 años con un cuadro de hidropesía vesicular, a quien se le practicó una colecistostomía con remoción de los cálculos. La paciente tuvo una recuperación satisfactoria y vivió hasta los 77 años⁽²⁹⁾. Y por el otro, el hecho de que a nivel mundial es aceptado, que la primera colecistectomía fue realizada por Langembuch de Berlín en 1882⁽¹¹²⁾.

Aunque la colecistectomía ha sido unánimemente considerado como el método convencional para el tratamiento de la colélitiasis por más de 100 años, su posición dominante, ha sido tratada de cambiar por el desarrollo de diferentes modalidades no operatorias, y dentro de ellas tenemos, por ejemplo a los agentes orales de disolución de cálculos⁽¹⁹³⁾, los de disolución por contacto con methyl-tert-butyl-éter (MTBE)⁽²³⁰⁾, las ondas de shock por litotricia⁽¹⁹²⁾, etc. Sin embargo, estos procedimientos no ganaron su aplicación en forma rutinaria, siendo la colecistectomía el procedimiento universalmente realizado, con lo cual se estima que entre 500.000 a 700.000 pacientes son operados cada año por litiasis vesicular en EEUU⁽¹⁸⁷⁾.

Los resultados de la colecistectomía por vía tradicional en la litiasis vesicular simple a través del siglo XX han sido sumamente satisfactorios. Las estadísticas menos favorables registran un 90 % de curaciones definitivas. Esta cifra se eleva a medida que las operaciones se realizan respetando estrictamente conceptos tácticos y técnicos, bien establecidos a través de los años, evitándose por un lado, los siempre angustiantes accidentes operatorios como las lesiones quirúrgicas de la vía biliar, estenosis, hemorragias, etc., y por el otro las mal llamadas secuelas de la colecistectomía. El criterio intervencionista en las últimas décadas ante la colélitiasis se basa en los

resultados de la experiencia, sumado a los conocimientos de los mecanismos etiopatogénicos, y se fundamenta especialmente en la actualidad en los métodos para diagnosticar la colélitiasis mediante la ecografía abdominal y la exploración radiológica intraoperatoria.

Dentro de las contribuciones quirúrgicas, queremos mencionar a Frank Glenn ⁷⁰, quien insistió y popularizó en la colecistectomía convencional, la identificación y jalonamiento inicial de los elementos canaliculares a nivel del triángulo de Calot, para continuar la colecistectomía en forma anterograda hasta dicho triángulo y realizar la colangiografía operatoria sin haber ligado el conducto cístico y la arteria homónima. Sin duda, esta contribución táctica ha sido de gran valor en el desarrollo de la cirugía biliar y es seguida por casi todas las escuelas quirúrgicas ^(63, 143), fundamentalmente cuando por razones loco-regionales e inclusive por frecuentes variaciones anatómicas es difícil o a veces imposible identificar con claridad los elementos anatómicos a nivel del triángulo de Calot. Sin embargo, aunque en la era laparoscópica se hace en general todo lo contrario, bueno es de destacar el gesto de practicar una colangiografía intraoperatoria previo a la sección del conducto cístico, lo cual brinda un mapeo biliar regional, que quizás no siempre pueda evitar una lesión quirúrgica de la vía biliar, pero sí ayuda a diagnosticarla, identificarla y corregirla.

La exploración radiológica durante el acto operatorio, fue introducida por Pablo Luis Mirizzi a partir de su primera observación realizada el 20 de junio de 1931 ⁽¹⁴⁰⁾ (Fig. 1). Mirizzi puso énfasis y pasión en la difusión nacional e internacional de este procedimiento, señalando en reiteradas oportunidades en libros y publicaciones ^(141, 142), las ventajas de realizar en forma sistemática la colangiografía intraoperatoria, lo cual debía constituir uno de los tiempos fundamentales de la cirugía biliar. Su ejecución correcta y en forma sistemática, unida a una exacta interpretación de las imágenes obtenidas, proporciona una precisión diagnóstica acerca de las afecciones de la vía biliar principal, imposible de alcanzar con los métodos manuales e instrumentales disponibles para esa época, concepto que para nosotros sigue teniendo absoluta vigencia. Asimismo, no seríamos justos, sino

mencionáramos a grandes cirujanos del siglo XX, que contribuyeron al desarrollo de la cirugía biliar. En ese sentido queremos destacar a nivel internacional a Pi-Figueras J (192), Mallet-Guy P (129), Hepp (83), Couinaud C (43), Champault G (47), Smith R (211), Valdoni P (234), Glenn F (69) y en nuestro medio Aguirre C (2), Longo O (122), Bengolea AJ (22), Velazco Suarez C (236), Sánchez Zinny J (195), Wilks A (244), Mazzarielo R (132), etc.

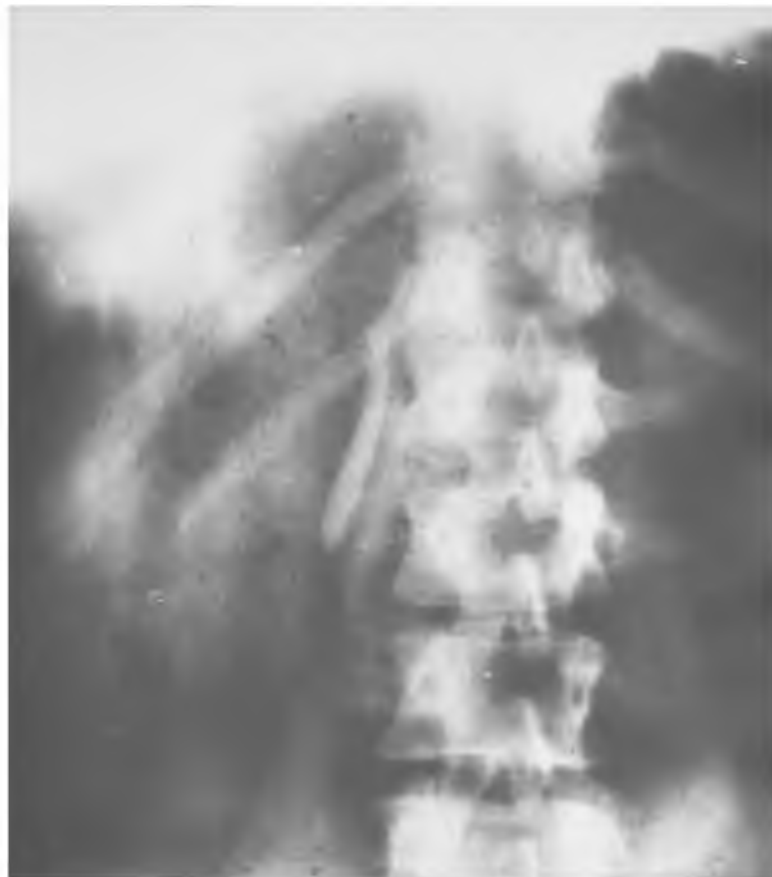

Figura 1: *Primera colangiografía intraoperatoria del mundo, realizada en el año 1931 por el Prof. Pablo Luis Mirizzi.*

Mallet Guy (128), Caroli (35), y en nuestro medio Aguirre (2) y Giffoniello (66) insistieron en la importancia de los estudios manométricos de las vías biliares, realizadas, ya sea, en forma independiente o simultáneamente con la colangiografía intraoperatoria, estableciendo técnicas precisas, así como los datos diagnósticos que podrían obtenerse con la exploración. Sin embargo, y quizás debido a la introducción en muchos ambientes quirúrgicos

de la colangiografía dinámica ⁽¹¹³⁾, la manometría intraoperatoria fue un procedimiento que progresivamente fue perdiendo vigencia, pero que sin duda contribuyo enormemente a aclarar aspectos anatómo-fisiológicos de la vía biliar y fundamentalmente del complejo esfinteriano bilio-duodeno-pancreático.

Los argumentos aducidos en contra el uso de esta exploración intraoperatoria y de la manometría son el anti-fisiologismo de los métodos, la influencia del operador sobre los resultados, existencia de errores, pérdida de tiempo, necesidad de disponer de un instrumental complejo y sobre todo estimular la tendencia al descuido de una correcta y completa exploración manual o instrumental, esencial y siempre inexcusable ⁽¹⁶⁰⁾. Ninguno de estos argumentos resiste un serio análisis. A esta actitud negativa creemos que hay que oponer otra constructiva fundada en que la exploración manual no debe descuidarse y conserva todo su valor. Si bien es indiscutible el valor de la colangiografía intraoperatoria como técnica de exploración, debe reconocerse que llevan consigo un porcentaje de error, aunque sea muy reducido, no es conveniente, por tanto, supeditar únicamente a los resultados obtenidos con la misma una conducta terapéutica. Está dependerá siempre de un juicio basado en la historia clínica, los hallazgos de laboratorio y de las imágenes y en el conjunto de datos obtenidos mediante la exploración intraoperatoria que dispone el cirujano. En síntesis, partiendo del análisis de todos los datos obtenidos, podrá tomarse en la gran mayoría de los casos una decisión terapéutica quirúrgica correcta.

El tratamiento de la litiasis vesicular y sus complicaciones hasta la década del 80, eran abordados por medio de incisiones amplias que permitían un acceso cómodo de la zona operatoria para la ejecución correcta de los distintos tiempos quirúrgicos. Sin embargo, y en forma progresiva las grandes laparotomías comenzaron a ser remplazadas por incisiones menores llevando a un beneficio en el trauma de la pared abdominal, mejorando el dolor postoperatorio y los días de hospitalización ^(54, 145), como posteriormente fueron demostrados en trabajos prospectivos, controlados y randomizados ^(11, 200, 225).

La colecistectomía tradicional es realizada a través de una incisión en el cuadrante superior derecho del abdomen. Las más utilizadas, al menos en nuestra escuela quirúrgica para exponer la vesícula biliar son: la subcostal oblicua derecha y la mediana supra-umbilical ^(3, 74). En otros casos, tal vez más raros se puede practicar una incisión para-mediana superior derecha o transversa superior derecha ^(5, 76).

En pacientes con ángulo costal estrecho es preferible la incisión mediana, dado que permite la exposición adecuada para cualquier operación del árbol biliar. Además esta incisión puede extenderse en las direcciones superior, inferior o lateral o convertirse en una incisión abdomino-torácica en casos de patología inesperada que requiera mayor exposición quirúrgica. La incisión subcostal derecha es preferible utilizarla en pacientes con ángulo costal abierto. Esta incisión limita la exposición de los órganos del abdomen inferior. La incisión transversa superior es adecuada para las operaciones del árbol biliar. En nuestra escuela quirúrgica, siempre hemos tratado de adaptar la incisión, a las características del tipo constitucional del individuo, y hemos progresivamente reemplazando el clásico concepto **“de grandes cirujanos, grandes incisiones”**, por el de **“grandes cirujanos, incisiones adaptadas”**

En los últimos 20 años, a partir de la aplicación de técnicas menos invasivas han sido bien aceptadas numerosas conductas terapéuticas en operaciones abdominales, torácicas, y cardíacas. Sin duda, que este crecimiento ha sido estimulado por diferentes factores, la demanda de los pacientes por incisiones más pequeñas, la industria con el desarrollo de nuevas tecnologías, y el rápido reconocimiento de los médicos a este fenómeno de poder realizar procedimientos a través de incisiones más pequeñas ⁽¹³⁰⁾. A esto debemos agregar, la recuperación más temprana con inserción laboral precoz, la corta hospitalización, y la mejor ecuación costo-beneficio, han demostrado en forma interesante porque las técnicas menos invasivas, tienen mejores resultados ⁽²³⁹⁾.

La primera publicación de colecistectomía por minilaparotomía ó mini-incisiones adaptadas en la literatura mundial fue realizada por Dubois en Francia en 1982, en la que presentó 1500 pacientes operados a partir de 1973

⁽⁵⁴⁾. En su trabajo destaca que reserva esta técnica, en una primera instancia a la litiasis biliar no complicada, pero posteriormente la extiende a la cirugía de urgencia, como también a la litiasis colédociana y a las anastomosis bilio-digestivas. En esta publicación se pone de manifiesto las ventajas de éste procedimiento, con respecto a la estética, una mejor recuperación del postoperatorio en relación al tránsito intestinal, con un mayor confort respiratorio en los pacientes con trastornos pulmonares obstructivos y una mejor recuperación del paciente en general.

En 1985, nuestro grupo de trabajo, percibió la necesidad de adaptar las incisiones, especialmente para permitir una mejor recuperación de los pacientes, lo cual inicialmente fue con un criterio selectivo al igual que Dubois ⁽⁵⁴⁾ y después las indicaciones fueron ampliadas a las complicaciones de la litiasis biliar. Esta experiencia inicial, fue presentada en la Academia Argentina de Cirugía ⁽⁷⁵⁾, donde se analizaron 87 pacientes operados con una mini-incisión adaptada en la cirugía biliar electiva, y se destaca que la mayoría de los pacientes fueron operados con anestesia peridural, con buenos resultados estéticos, excelente tolerancia y recuperación, sobre todo en pacientes con dificultades pulmonares obstructivas, destacando su incidencia en la relación costo-beneficio y la morbilidad alejada. Desde entonces, hemos tratado de aplicar estos conceptos anteriormente mencionados a toda la cirugía del abdomen, obviamente cuando las circunstancias loco-regionales lo permitían. Por este motivo, y en relación a la terminología, hemos cambiado la denominación inicial de **“mini-laparotomía”**, por el de **“mini-incisiones adaptadas”**, lo cual implica un concepto fundamental en cirugía, que es el de privilegiar siempre cuando las circunstancias lo permiten un acceso amplio y seguro de la zona operatoria para la ejecución correcta de los distintos tiempos quirúrgicos.

Llama la atención, que ya en la era laparoscópica y en un país desarrollado como Francia, Pèllisier en 1992 ⁽¹⁶⁷⁾, presenta un estudio prospectivo de 191 pacientes donde realiza la mini-incisión sin sección muscular, en la que se destaca una reducción del íleo postoperatorio, la disminución del dolor parietal y como consecuencia un tiempo menor de

hospitalización. Posteriormente aparecen en la literatura mundial ^(11, 12, 109, 126, 134) diferentes publicaciones de estudios comparativos entre la colecistectomía por video-laparoscopia y la mini-laparotomía que ponen de manifiesto las ventajas de cada uno de estos procedimientos, que unido a los resultados de nuestra experiencia iniciada en la década del 80, son el motivo del análisis de nuestro trabajo.

El origen de la cirugía Laparoscópica está relacionada con Georg Kelling en 1901 ⁽¹⁰⁵⁾, quien fue el primero en examinar la cavidad abdominal con un endoscopio. Este acontecimiento se efectuó en un perro con un cistoscopio de Nitze, y lo denominó celioscopia. Durante esta primera laparoscopia se introdujo aire por medio de una punción con aguja para realizar el neumoperitoneo, colocándose el citoscopio a través de un trocar de mayor tamaño. Por lo tanto, aunque los instrumentos eran primitivos, sus principios resultaban atractivos y este autor estableció la posibilidad de observar directamente la cavidad abdominal.

Casi simultáneamente, Dimitri Ott, ⁽¹⁶³⁾ un ginecólogo ruso, describió una técnica para observar los órganos abdominales. Este método consistía en efectuar una incisión en la pared abdominal o en la vagina y reflejar la luz hacia el abdomen a partir de un espejo frontal. Dado que se conservaban abiertos los bordes de la incisión con un espejulo, no se empleaba un endoscopio, lo cual esta técnica equivalía más a una laparotomía que a una laparoscopia, denominándosele a este procedimiento ventroscopia.

En 1910, Jacobeus ⁽⁹⁴⁾ sugirió la posibilidad de examinar las cavidades corporales por medios endoscópicos. Posteriormente este mismo autor en 1911 ⁽⁹⁵⁾, publica la primera serie importante de laparoscopias en el hombre. Los esfuerzos de Jacobeus no era solamente observar la cavidad abdominal, sino también el tórax. De esta manera ideó independientemente métodos para examinar ambas cavidades, y creó el término de laparotoracosopia. En 1911, Bernheim de EEUU en el Johns Hopkins ⁽²⁵⁾ se interesó de esta publicación, y describe un trabajo experimental, informando su experiencia de la exploración laparoscópica en dos pacientes, dándole el término a este procedimiento de organoscopia.

En 1924, W.E. Stone de Kansas ⁽²²²⁾, informó su propia experiencia mediante un nasofaringoscopia para efectuar una peritoneoscopia. Su trabajo fue experimental en perros, y sugirió que sería de utilidad este procedimiento combinado con la exploración radiológica y que por lo tanto debería efectuarse sobre la mesa de fluoroscopia, y llevarse a cabo bajo anestesia local.

En el mismo año, Otto Steiner de Atlanta, publicó dos artículos uno en inglés y otro en alemán ambos titulados abdominoscopias ^(219, 220). La técnica recurría al empleo de un citoscopio con trocar y oxígeno para insuflar el abdomen. Hacía referencia a detalles laparoscópicos con insuflación de la cavidad abdominal para visualizar una mayor área de superficie y a los cambios posicionales del paciente para poner la vesícula biliar a la vista.

En 1925, solo 24 años después de la publicación básica de Kelling, los autores Nadeau y Kampmeir ⁽¹⁵⁰⁾ publicaron un resumen acompañado de un estudio experimental, escrito con muchos detalles y donde ofrecen un resumen histórico de la laparoscopia con 42 referencias bibliográficas. Asimismo, critican los instrumentos disponibles e informan un experimento que efectuaron en perros para estudiar la absorción de aire cuando se efectúa el neumoperitoneo. Casi simultáneamente, Short ⁽²⁰⁹⁾ un cirujano del Bristol Royal Infirmary informó su experiencia con la celioscopia, donde aclara las ventajas de este procedimiento sobre la laparotomía exploradora, que incluye entre otras cosas que podría efectuarse en el mismo domicilio del paciente.

Para esa época, los progresos de la laparoscopia eran menores y consistían en simples y ligeras modificaciones de la técnica original, pero en 1929 el hepatólogo alemán Kalk ⁽¹⁰¹⁾ introdujo diversas innovaciones, como un sistema de lentes de 135 grados y la técnica del doble trocar, ofreciendo este método las bases para los esfuerzos ulteriores de la laparoscopia terapéutica. En 1951, este mismo autor ⁽¹⁰²⁾ informó una serie personal de 2000 laparoscopias sin ninguna defunción.

En 1937, Ruddock en EEUU ⁽¹⁹¹⁾, publica un trabajo titulado "peritoneoscopia", donde detalló una experiencia personal de 500 casos durante un período de cuatro años. En esa serie, realizó 39 biopsias y tal vez sea uno de los primeros informes sobre este procedimiento laparoscópico.

Además se percata de la importancia de este método para los cirujanos a pesar de ser el autor un internista. Por el mismo año, Anderson de Texas ⁽⁷⁾ también publica otro artículo denominado peritoneoscopia donde efectúa la ligadura de las trompas de Falopio por vía laparoscópica. Además describió el empleo de endoscopios para vejiga, estómago y colon en combinación con la laparoscopia para permitir la transiluminación de las paredes de estos órganos, de modo que fuera posible valorarlos de manera prolija por vía laparoscópica.

Aunque Goetze ⁽⁷¹⁾ había creado en 1918 una aguja para neumoperitoneo automática para la punción y la insuflación segura, en la actualidad persiste prácticamente sin cambios la aguja que desarrolló Janos Veress en 1938 ⁽²³⁷⁾. Esta última se propuso inicialmente como la aguja para crear con seguridad el neumotórax terapéutico, pero en la actualidad este elemento y sus diferentes variaciones comerciales, constituyen los dispositivos empleados más a menudo para crear neumoperitoneo con finalidades laparoscópicas.

El gran avance en los instrumentos y técnicas laparoscópicas probablemente se deba a Kurt Senn ⁽²⁰⁶⁾, quien en 1960 desarrolló el concepto de la pelviscopia operatoria. Para este fin creó un insuflador abdominal automático con monitor de presión, como así también un sistema de irrigación, un aplicador de endo-loop, una tijera gancho y una pinza de biopsia. Por otro lado, también ayudó a desarrollar y refinar las técnicas en ligaduras de trompas para esterilización, salpingostomía, salpingolisis, biopsias de tumor para estadificar y finalmente la técnica de la apendicectomía. Posteriormente la visualización laparoscópica permanece aletargada, hasta la aparición de un aparato denominada video-cámara en 1986, la que permitió realizar operaciones más complicadas y el desarrollo de la colecistectomía por video-laparoscopia.

En marzo de 1987, Philippe Mouret de Lyon ⁽¹⁴⁷⁾, quien tenía una vasta experiencia en procedimientos ginecológicos por laparoscopia, es quien realiza por primera vez una colecistectomía por celioscopia. Sin embargo, desde 1988 y hasta nuestros días, Dubois ⁽⁵⁵⁾, Perissat ⁽¹⁶⁸⁾ en Francia, McKernan ⁽¹³⁵⁾,

Olsen ⁽¹⁶²⁾ en los EEUU, Cushieri ⁽⁴⁵⁾, Nathanson ⁽¹⁵¹⁾ en Escocia, han sido los que principalmente han difundido esta técnica.

Estas primeras experiencias con este nuevo procedimiento han despertado gran interés en los distintos hospitales universitarios y comunidades médicas de EEUU ^(38, 178, 179, 214, 250, 251), los que en la actualidad han desarrollado gran experiencia en el tema. En nuestro país, debemos destacar la aceptación de ésta técnica por las diferentes escuelas argentinas ^(19, 58, 138, 213) y en este sentido queremos destacar que la primera colecistectomía por video-laparoscopia en nuestro medio fue realizado por un Profesor de nuestra escuela quirúrgica el Dr. Pablo Sonzini Astudillo ⁽²¹²⁾.

ANATOMIA QUIRURGICA DEL PEDICULO HEPATICO INFERIOR

Se realizará una breve revisión con criterio fundamentalmente quirúrgico de la anatomía de las vías biliares y del sistema vascular, como así también serán expuestas las variaciones anatómicas más frecuentes.

El pedículo hepático inferior ó aferente, integrante de la región sub-hepática, representa en vecindad la conjunción de tres conductos vitales que junto a las estructuras linfáticas y nerviosas transcurren por el borde libre del epiplón menor ó gastro-hepático.

La vía biliar principal es el elemento canalicular más anterior y externo y el más accesible quirúrgicamente, pues la simple incisión del borde epiploico la pone al descubierto. Por lo general, la arteria hepática transcurre por dentro y en un plano similar al de las vías biliares, mientras que la vena porta se ubica en el plano posterior (Fig. 2).

El exacto conocimiento de la disposición, forma, dimensiones y relaciones de las vías biliares extrahepáticas, constituyen a nuestro entender uno de los conocimientos básicos imprescindibles para el abordaje quirúrgico de la región.

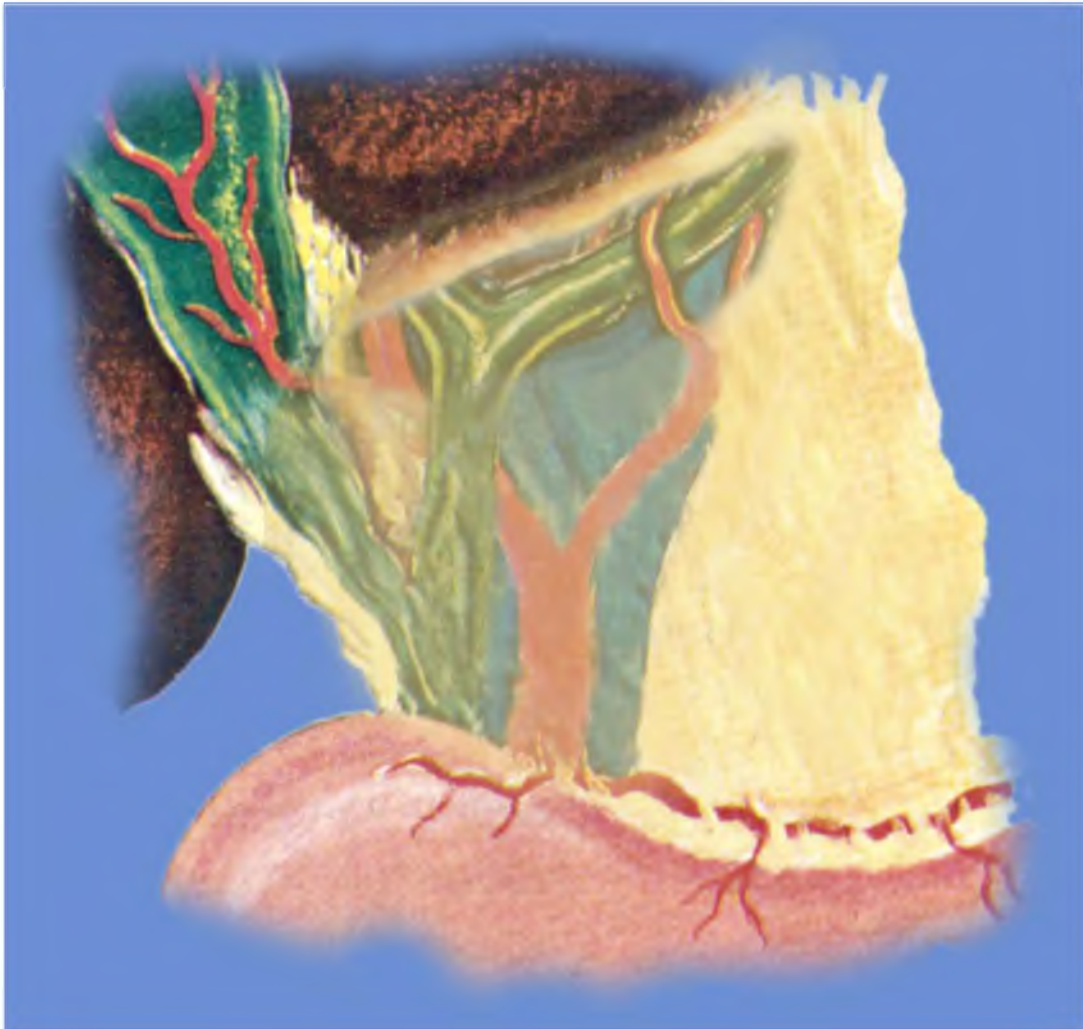


Figura 2: *Dibujo que muestra la disposición anatómica de los elementos canaliculares que conforman el pedículo hepático inferior.*

La vesícula biliar, situada en una depresión de la cara inferior del hígado a nivel de la condensación conjuntiva representada por la placa vesicular, se presenta con una configuración y dimensión variable y se la divide en fondo, cuerpo, infundíbulo y cuello que se continúa en forma insensible con el conducto cístico. Este conducto tiene una longitud que varía entre 2 a 4 cm. y un diámetro de 1 a 1.5 mm. En su extremo distal, las válvulas espirales de Heister regulan el flujo de bilis y dificultan a veces su canalización en el curso de la colecistectomía para realizar la exploración instrumental y colangiográfica de la vía biliar principal.

La unión cístico-hepaticiana, variable en su disposición y localización, puede formar un ángulo de 90 grados o lo que es más frecuente adosarse

paralelamente a la vía biliar principal, terminando en la mayoría de los casos en su vertiente externa, pero pudiéndolo hacer también sobre la vertiente interna, en la cara anterior o posterior. Cuando esta unión se realiza en forma alta, delimitamos la porción supra-duodenal del colédoco, hecho que fue observado por Sezín y cols ⁽²⁰⁷⁾ en un 54,6 % de los casos de las disecciones cadavéricas. En el porcentaje, la convergencia se efectuó ya sea a nivel de la cara posterior de la primera porción del duodeno o de la cabeza del páncreas, por lo que la vía biliar principal en estos casos, estuvo representada en el pedículo únicamente por el hepático común. En esta última, circunstancia, debemos recordar el cruce transversal sobre la vía biliar principal de la arteria pancreático-duodenal postero-superior, cuya herida puede condicionar engorrosas hemorragias al intentar el cirujano hacer un decolamiento cístico-hepaticiano bajo.

Otro hecho que se debe destacar es la existencia en la porción infundíbulo-cística de un pequeño meso que al desplegarlo pone en evidencia un triángulo denominado de Calot y cuyos límites están dados por el hepático común, la cara inferior del hígado y la región infundíbulo-cística. Es en esta área donde se puede identificar con mayor facilidad la arteria cística para su ligadura en el curso de la colecistectomía.

Vía biliar principal

La vía biliar principal formada a partir de múltiples canalículos biliares que se reúnen para constituir conductos mayores segmentarios confluye a nivel del hilio y forman los dos conductos hepáticos derecho e izquierdo, que drenan los lóbulos correspondientes. En un 25 % de los casos, se agrega un tercer conducto hepático, casi siempre provenientes de segmentos posteriores ⁽⁷²⁾. Igualmente se debe llamar la atención sobre la existencia de conductos biliares accesorios ó aberrantes que drenan un segmento normal del hígado pero que se unen al sistema biliar por fuera del parénquima hepático. Excepcionalmente pueden ser múltiples y en relación a su calibre aunque son suficientemente pequeños para pasar desapercibidos, pueden producir bilirragias postoperatorias graves. Por otro lado, este mismo grupo de trabajo

(207) en 150 disecciones cadavéricas demostró en 15 casos la existencia de conductos biliares segmentarios, donde en 11 oportunidades desembocaban en el hepático común (7,3%), 2 en el conducto cístico (1,3%), uno en el colédoco inferior (0,6%), y otro en el hepático izquierdo (0,6%). Todos ellos, excepto uno, provenían de segmentos derechos (Fig. 3).

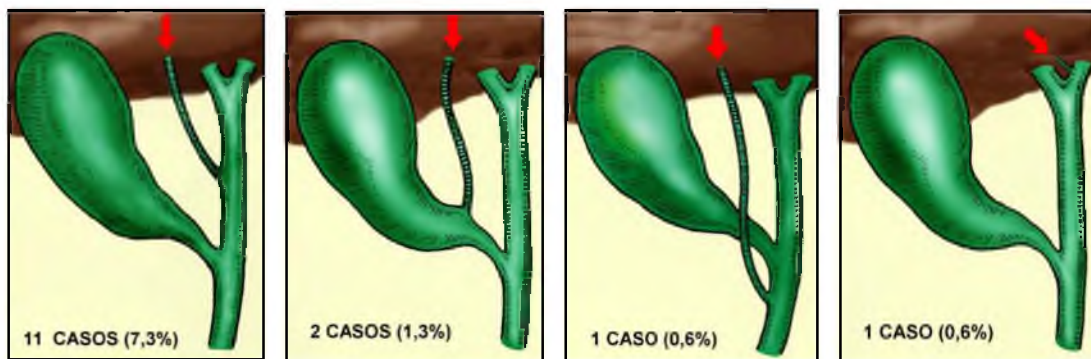


Figura 3: Dibujo que sintetiza las variedades más frecuentes, recorrido y disposición de los conductos biliares aberrantes observados en 150 disecciones cadavéricas.

De la unión de los conductos hepáticos derecho e izquierdo, que se realiza por delante de la rama derecha de la vena porta, se forma el hepático común, que después de recibir el conducto cístico que procede de la vesícula biliar, se convierte en colédoco el cual sigue la dirección del hepático, pero presentando una ligera incurvación de concavidad derecha y termina atravesando oblicuamente la pared duodenal en la carúncula mayor ó papila. En base a este complejo trayecto se divide al colédoco en cuatro porciones: supra-duodenal, retro-duodenal, retro-pancreática e intra-mural ó intra-parieto-duodenal.

La porción supra-duodenal, que corresponde al sector pedicular ubicado en el borde libre del epiplón menor delimita la pared anterior del hiato de Winslow y se encuentra cubierto por el píloro, duodeno y lóbulo cuadrado. El colédoco se separa de los otros elementos pediculares, cruza la cara posterior de la primera porción del duodeno y luego de tomar contacto con la cara posterior del páncreas, continúa por un canal y a veces por un verdadero túnel intra-parenquimatoso. En este recorrido pasa por delante del conducto de Santorini, sigue el borde derecho del conducto de Wirsung que paulatinamente se le va aproximando y termina por lo general, junto al conducto pancreático a

nivel de la segunda porción del duodeno. La fascia de Treitz lo separa del pedículo renal derecho y de la vena cava inferior.

La cuarta porción ó intra-parietal, de gran importancia en cirugía, se caracteriza por reducir considerablemente su luz a nivel de la ventana duodenal, para terminar después en un recorrido transmucular y sub-mucoso en el orificio papilar. Adquiere una forma variable de S itálica invertida, rectilínea o bien ampuliforme y presenta una longitud mínima de 7 mm., y máxima de 29 mm., con un promedio de 16 mm. Se debe destacar la presencia de un tabique que lo separa del conducto de Wirsung que es incompleto en el 60 % de los casos y permite de esta manera la formación de una ampolla de longitud variable ⁽²⁰⁷⁾. En este sector se encuentra el esfínter de Oddi, anatómicamente diferenciado de la musculatura intrínseca duodenal, y se lo divide en un esfínter distal o papilar, un esfínter colédociano de mayor desarrollo e importancia y finalmente un esfínter pancreático de menor jerarquía.

La papila se ubica generalmente en el tercio medio, cara postero-interna de la segunda porción del duodeno, presentando un pliegue transversal que lo cubre por arriba a modo de capuchón y otro inferior o caudal denominado plica longitudinalis ó frenillo.

El diámetro de la vía biliar principal varía entre 4 y 8 mm., cifra que sufre un moderado aumento después de la colecistectomía, probablemente como respuesta a la desaparición de la vesícula biliar como reservorio a lo que se suman los cambios anatomo-funcionales del mecanismo esfinteriano distal. En base a estudios cadavéricos, la longitud de los conductos hepáticos derecho e izquierdo, común y colédoco son muy variables, cambios que deberán ser tenidos siempre presentes por el cirujano para poder de este modo entender los hallazgos operatorios ⁽⁷³⁾. De este modo en este estudio se observa que el conducto hepático derecho presenta una longitud promedio de 12,5 mm (rango 5-23 mm.), el conducto hepático izquierdo de 18,3 mm (rango 8-45 mm.), el conducto hepático común de 27, 8 mm (rango 12-46 mm) y finalmente el colédoco de 60 mm (rango 30-100 mm) (CUADRO I).

	MINIMA	MAXIMA	PROMEDIO
HEPÁTICO DERECHO	5 mm	23 mm	12,5 mm
HEPÁTICO IZQUIERDO	8 mm	45 mm	18,3 mm
HEPÁTICO COMUN	12 mm	46 mm	27,8 mm
COLEDOCO	30 mm	100 mm	60 mm

CUADRO I

Placa hiliar

La misma representa la condensación conjuntiva de la cápsula de Glisson en la profundidad del surco transversal y delimita las porciones intra y extra-hiliares de los elementos canaliculares. Esta estructura anatómica, se adhiere firmemente a los conductos formándole una vaina que se continúa y los conduce hasta la intimidad del lobulillo. La placa hiliar representa el tabicamiento principal, pues de ella se desprenden prolongaciones con el equivalente de pequeñas placas que son la aranciana y umbilical, de escaso desarrollo y la vesicular de gran importancia en cirugía, pues su presencia permite el decolamiento de la vesícula en el curso de la colecistectomía subserosa. La cirugía de la glándula hepática y de sus conductos a nivel del surco transversal, se halla íntimamente vinculada a esta pequeña pero relevante estructura anatómica, la placa hiliar, cuya justa interpretación abre las puertas quirúrgicas al intrincado, alto y profundo sector del pedículo hepático inferior.

El acceso quirúrgico al confluente hepatobiliar especialmente en la profundidad del surco transversal, no es fácil, pues a las dificultades técnicas relacionadas con su situación anatómica, se suman la existencia de un intrincado complejo vasculonervioso y las alteraciones anatomopatológicas imprimadas por las operaciones previas. Sin embargo, la cirugía reparadora de

los conductos hepáticos está sin duda íntimamente vinculada a esa imprecisa pero importante estructura anatómica denominada placa hiliar.

El decolamiento y descenso de la placa hiliar, permite desplazar el hígado a nivel del surco transverso para hacer de nuevo extra-hepática esta región. Para iniciar el descenso, se incide con bisturí la cápsula de Glisson en una longitud de unos 4-5 cm. a nivel del borde anterior del surco transverso. Luego se despega progresivamente la cápsula del parénquima hepático con un hisopo y se desplaza el hígado en este sector hacia arriba, gesto que por lo general es poco hemorrágico, encontrándose solo algunas pequeñas venas que se controlan rápidamente mediante su taponamiento (Fig. 4).

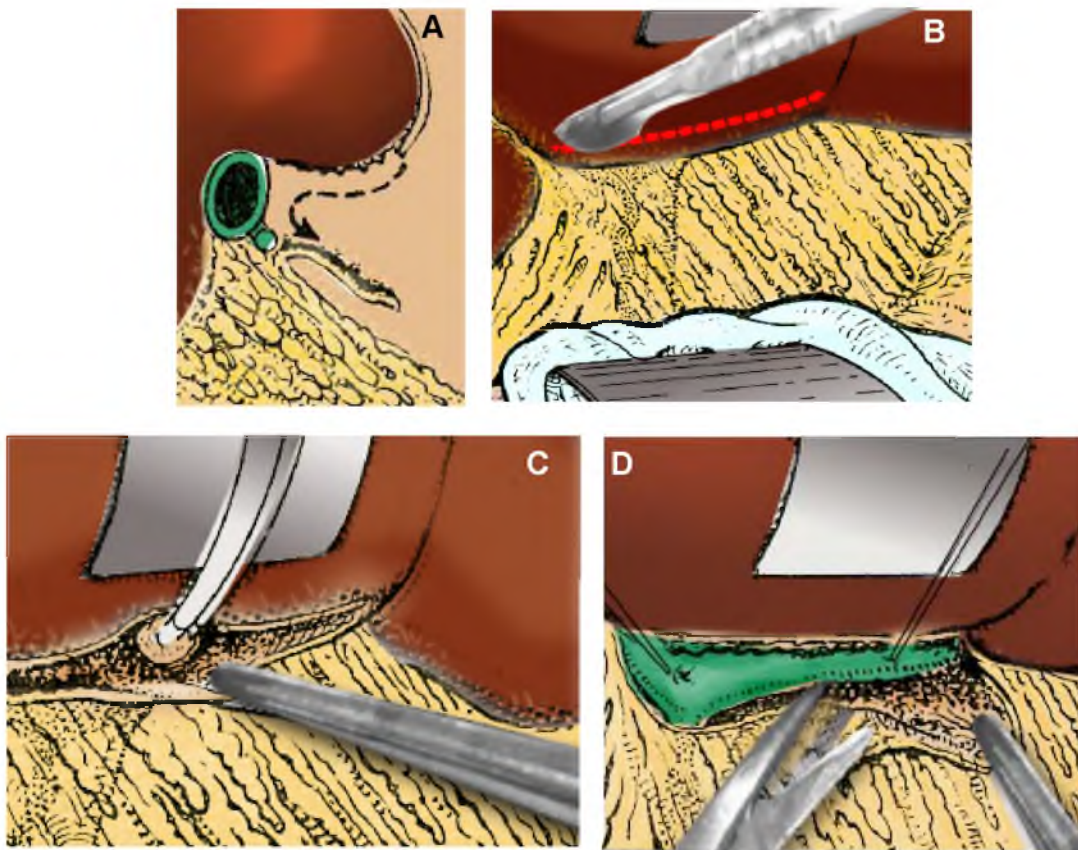


Figura 4: *Placa Hiliar. En A) se muestra en forma esquemática el recorrido que sigue el cirujano para descender la placa hiliar. B) Sección de la cápsula de Glisson a nivel del borde anterior del surco transverso. C) Despegamiento de la placa. D) Jalonamiento de la vía biliar que indica el sitio de la anastomosis*

El desplazamiento del parénquima hepático desnudo permite identificar en el fondo una zona blanquecina que corresponde a las vainas glissonianas que envuelven a los elementos pediculares y que se encuentran aumentadas de espesor por la fibrosis. En este momento se debe efectuar una punción aspirativa para verificar la ubicación de los conductos hepáticos y efectuar una colangiografía que nos permita obtener una visión panorámica canalicular más precisa a este nivel, sobre todo en lo relacionado a la amplia comunicación entre ambos hemi-sistemas.

SISTEMA VASCULAR

Arteria hepática

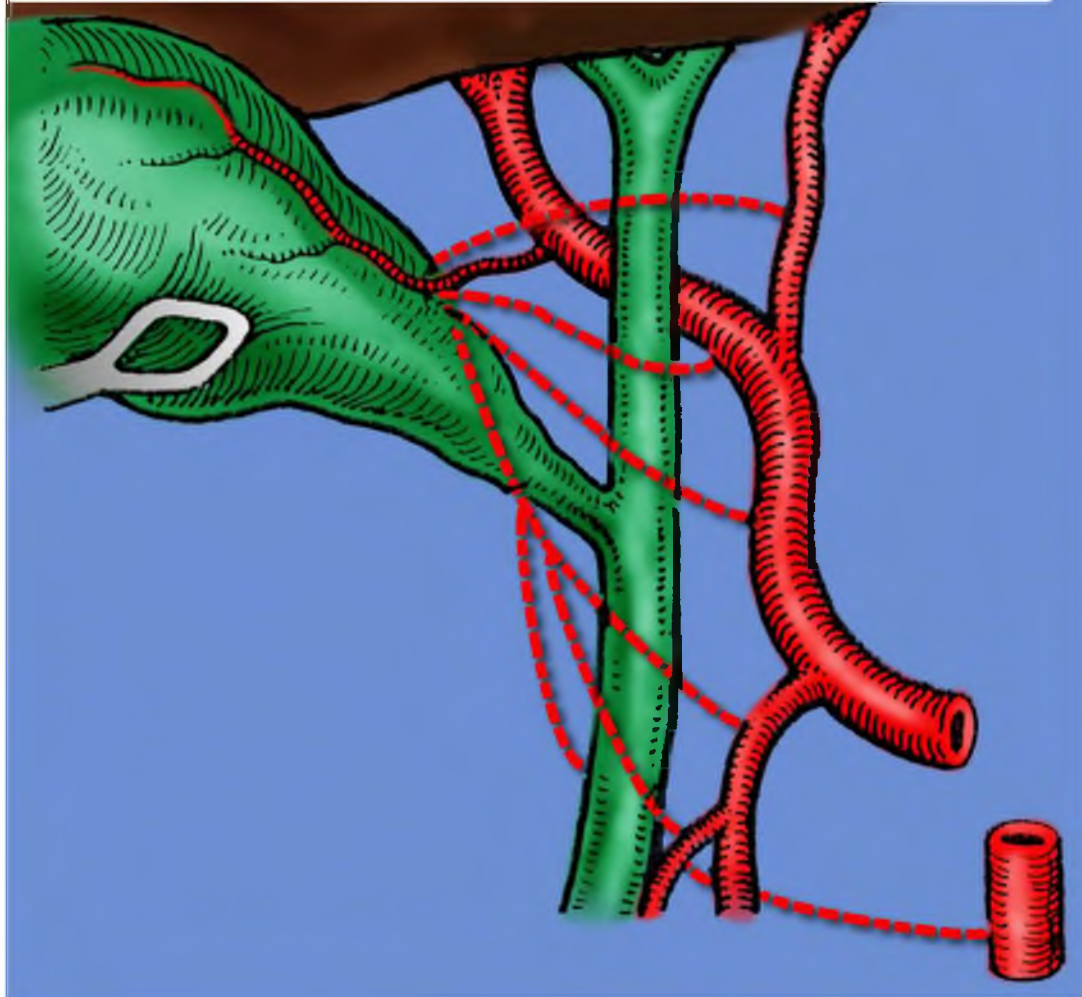
A la gran variabilidad anatómica sobre todo en la disposición de la arteria hepática y su vinculación con las vías biliares, se encuentra sometida a cambios tan notables que hacen difícil el establecimiento de un patrón normal. En nuestro medio y en base a 150 estudios cadavéricos ⁽²⁰⁷⁾, del pedículo hepático inferior en su conjunto, la disposición clásica considerada normal, solo se ha observado en el 32,6 % de los casos, mientras que en los restantes por la diversidad de origen, recorrido y disposición, con fines anatomo-didácticos, se ha agrupado en siete grupos, más otro grupo adicional que incluye pequeñas variaciones difícil de incluir en algunos de los grupos anteriores (CUADRO II).

I.-	DISPOSICIÓN NORMAL (CLÁSICA)	49 casos	32,6 %
II.-	HEPÁTICA DERECHA FUERA DEL TRIÁNGULO DE CALOT	20 casos	13,1 %
III.-	HEPÁTICA DERECHA COLATERAL DE LA MESENTÉRICA SUPERIOR	19 casos	12,9 %
IV.-	HEPÁTICA DERECHA POR DELANTE DEL HEPÁTICO COMÚN	15 casos	10,0 %
V.-	DIVISIÓN DE LA HEPÁTICA PROPIA EN MÁS DE DOS RAMAS TERMINALES	23 casos	15,5 %
VI.-	AUSENCIA DE HEPÁTICA PROPIA	9 casos	6,0 %
VII.-	HEPÁTICA IZQUIERDA COLATERAL CORONARIA ESTOMACUICA	5 casos	3,3 %
VIII.-	OBSERVACIONES ESPECIALES	10 casos	6,6 %
	TOTAL	150 casos	100 %

CUADRO II

La modalidad considerada normal, puede por su rama derecha, ser motivo de accidentes quirúrgicos en el curso de la colecistectomía, cuando al ganar el triángulo de Calot describe una convexidad infero-externa, poniéndose en ciertas circunstancias en íntimo contacto con la región infundíbulo cística. Este comportamiento, sumado a los cambios anatómopatológicos que suelen imprimir a la región, los procesos inflamatorios vesiculares, puede condicionar la lesión ó la ligadura de la arteria hepática derecha en las maniobras de disección e identificación de la arteria cística. En relación a esta arteria, debemos puntualizar que en el 72 % se originaba de la hepática derecha ó de una hepática derecha aberrante y dentro del triángulo de Calot ⁽⁷³⁾, mientras que el 28 % restante lo hizo por fuera, originándose en la gran mayoría de los casos de la arteria hepática derecha, en menor proporción de la hepática izquierda, de la común, de la gastro-duodenal, de la mesentérica superior y de la pancreático-duodenal postero-superior (Fig. 5).

Figura 5: *Orígenes y disposición más frecuentes de la arteria cística.*



Asimismo, se debe llamar la atención sobre la prudencia y delicadeza que debe tener el cirujano al colocar pinzas hemostáticas a este nivel para evitar no solo los accidentes vasculares que se menciono anteriormente, sino también para preservar la integridad del hepatocolédoco.

En este mismo estudio anatómico ⁽⁷³⁾, probablemente el grupo II, configure la modalidad anatómica más feliz de la cirugía biliar habitual, pues la arteria hepática derecha no pasa por el triángulo de Calot. Por el contrario, se debe poner especial énfasis en los grupos III y IV. En el primero, la disposición de la arteria hepática derecha originada de la mesentérica superior puede tener un recorrido tan variable a nivel pedículo que a nuestro entender lo hace

fácilmente agredible no solo en la cirugía biliar, si no también en la duodeno-pancreática y porto-sistémica. En relación al grupo IV, la arteria hepática derecha al pasar por delante del hepático común, especialmente en intervenciones iterativas, la práctica de una hepaticotomía longitudinal, puede lesionarla haciendo sumamente conflictivo el control del campo quirúrgico.

En el grupo V la múltiple división de la arteria hepática propia puede constituir un riesgo quirúrgico, si alguna de las ramas derechas penetran en el triángulo de Calot. Por el contrario los grupos VI y VII son disposiciones anatómicas que no tienen mayor implicancia quirúrgica en el curso de la cirugía biliar. El origen de la arteria hepática izquierda de la coronaria estomáquica debe ser tenida muy presente en la cirugía esófago-gástrica y hepática. Finalmente el grupo VIII, que se denomina observaciones especiales, incluye especímenes con particularidades tan diversas que hace imposible su sistematización.

La forma de división de las ramas terminales de la arteria hepática propia antes de penetrar en el hilio hepático, es muy variable en cuanto a su número y relaciones con los otros elementos pediculares. En el curso de la cirugía de los conductos hepáticos debemos recordar que en el 38,3 % de los casos, una rama hepática izquierda alcanza la glándula por adelante del conducto hepático homónimo ⁽²⁰⁷⁾.

Vena porta

La vena porta, como colector principal llega hasta el hilio para dividirse en dos ramas, derecha e izquierda, en un ángulo de 90 grados o más. En la mayoría de los casos la rama derecha, por su dirección y calibre pareciera ser la continuación del tronco fuente. La división portal en sus dos ó más ramas terminales, tiene lugar antes o a nivel del hilio en el 93 % de los casos, e ingresa sin dividirse en el porcentaje restante ⁽⁷³⁾. De todo lo expuesto, podemos concluir que el pedículo hepático inferior tiene un elemento de disposición casi constante, casi directriz como en su distribución intra-parenquimatosa, que es la vena porta, lo acompaña la vía biliar y el sistema de

la arteria hepática, signadas especialmente esta última, como lo hemos expuesto anteriormente por numerosas variaciones.

EPIDEMIOLOGIA Y FACTORES DE RIESGO EN LA LITIASIS BILIAR

En relación a la epidemiología, la litiasis biliar es una enfermedad conocida desde la antigüedad. En ese sentido, Hipócrates llamó la atención sobre algunos síntomas de esta patología, manifestando que los pacientes que presentaban dolor en el hipocondrio derecho, eventualmente podían desarrollar ictericia ⁽¹⁶⁾. En el siglo XVI, fueron realizados los primeros estudios de autopsias que pusieron en evidencia la enfermedad calculosa. Morgagni ⁽¹⁴⁶⁾ informó interesantes observaciones para la época destacando el incremento de la prevalencia de la litiasis biliar en los pacientes añosos y expreso una hipótesis manifestando que los pacientes obesos eran un factor de riesgo y que los cálculos en la vesícula biliar podían permanecer asintomáticos durante largo tiempo.

A partir de mediados del siglo pasado estudios epidemiológicos sobre la litiasis biliar, confirmaron observaciones previas sobre la etiología de la enfermedad, factores de riesgo y su historia natural ⁽¹⁸⁾. La litiasis biliar es una enfermedad que ha ido en aumento, representando en muchos países del mundo un gran problema de salud pública. Así por ejemplo en EEUU, se realizan más de 500.000 a 700.000 colecistectomías anuales, siendo una de las enfermedades del aparato digestivo que necesita con más frecuencia de tratamiento quirúrgico ⁽¹⁵⁸⁾. Por otro lado, se estima en 3 billones de dólares la derogación anual por esta patología ⁽¹⁵³⁾. En Europa, estudios de la década de los 80 ^(16, 84, 97) demostraron que la litiasis biliar es detectada en más del 10 % de la población adulta, y en relación al sexo, analizando solamente a las personas mayores de 60 años, un 30 % correspondieron al femenino y un 15 % al masculino ⁽¹⁰⁰⁾.

Para tratar de establecer la prevalencia de la litiasis biliar, se han realizado tres tipos principales de estudios: 1.- A partir de los hallazgos de autopsia. 2.- Por medio de la clínica y de estudios por imágenes. 3.- Por

screening de la población adulta ⁽¹⁶⁾. Dentro de los primeros, en instituciones académicamente bien organizadas, estos datos son relativamente fáciles de obtener y dan una información adicional sobre las características y composición de los diferentes tipos de cálculos, como así también, las diferencias raciales o geográficas. Por ejemplo, se ha visto una alta prevalencia en Europa, América del sur, América del norte y por el contrario una baja frecuencia en Asia y África ^(117, 231). Desafortunadamente, estos estudios no representan la verdadera incidencia, porque son la expresión de una población seleccionada cuyos hallazgos no pueden ser traspolados a la población en vida, y pueden subestimar la verdadera frecuencia de la enfermedad.

En relación a los estudios clínicos y por imágenes en la era previa a la introducción de la Ecografía abdominal ^(84, 235), existen dos series de estudios mayores publicados, quienes primariamente no fueron confeccionados para el estudio de la litiasis biliar. Uno de ellos, el de Framingham ⁽⁶¹⁾ realizado en una población de 5.209 voluntarios que formaron parte de un estudio epidemiológico sobre enfermedades cardíacas, demostrando una incidencia del 3,9 % de litiasis biliar, porcentaje que aumento después de 10 años al 4,5 %. En el otro estudio, destinado a evaluar drogas coronarias ⁽³⁹⁾ se encontró en los pacientes comprendidos entre los 30 a 64 años, una incidencia de 3,9 %. Estos trabajos sin duda valiosos para indicar la prevalencia de la litiasis biliar, reflejan la incidencia en un país muy desarrollado y con características ambientales, dietéticas y raciales muy propias del mismo, lo cual le quitan jerarquía para expresar la real incidencia mundial

A partir de la aparición de la Ecografía abdominal, los estudios de screening de población, comenzaron a crecer, destacándose dos trabajos realizados en Italia, el de Roma ^(182, 184) y del grupo Sirmione ⁽¹⁶⁾. El primero, es decir el de Roma se realizo sobre una población en actividad, conformado por 1082 mujeres y 1289 hombres. La incidencia de esta patología en la mujer con una edad entre 20 a 64 años fue 9,4 % y para los hombres en el mismo período de edad fue 8 %. El segundo trabajo, que es un estudio

prospectivo sobre la incidencia de la colélitiasis y factores de riesgo mostró en 1930 personas con una edad entre los 18 a 65 años, una prevalencia del 11 %. En otro estudio, que comparan las diferentes poblaciones de habla hispana que viven en EEUU ⁽¹⁰⁵⁾, se encontró la mas alta incidencia en los mejicanos, siendo en las mujeres del 23,2 % y en los hombres del 7,2 %, porcentaje mayor al observado en los de origen cubanos donde fue en las mujeres del 15,4 % y en los hombres del 4,2 %, en los portorriqueños con un 13,5 % en las mujeres y un 4 % en el hombre respectivamente.

Otro aspecto importante de esta patología es el analizar los factores de riesgo, aceptándose globalmente, que los cálculos pigmentados están relacionados a condiciones patológicas concomitantes, tales como la hiperhemólisis por defectos genéticos o por infección ^(20, 96). Por el contrario, los cálculos de colesterol están relacionados con las condiciones metabólicas. De acuerdo a Bárbara y cols ⁽¹⁸⁾, los factores de riesgo, para esta enfermedad pueden ser los modificables o no. Dentro de los primeros, están la obesidad, los embarazos, las características de la dieta, el consumo de drogas y la existencia de otras enfermedades. Por el contrario en los inmodificables están: la raza, los factores genéticos, la edad y el sexo.

La obesidad, ha sido considerada durante mucho tiempo como un factor importante en la formación de cálculos de colesterol ^(23, 87), debido a que estos pacientes aumentan la saturación de la bilis por el incremento de la secreción de colesterol ⁽²⁴⁾. Maclure y cols ⁽¹²⁷⁾ demostraron una fuerte asociación entre la obesidad y la presencia de síntomas en un estudio de salud en mujeres que tenían un sobrepeso moderado.

El embarazo, también puede influenciar sobre la formación de la litiasis biliar por diferentes mecanismos. Así por ejemplo, la composición de la bilis podría ser alterada por los cambios hormonales que ocurren durante en el embarazo ⁽¹⁰⁶⁾, y la presencia de barro biliar durante el tercer trimestre, unido a un incremento en los cristales de colesterol pueden contribuir al desarrollo de cálculos biliares ⁽⁵⁷⁾. Estudios recientes ⁽⁹⁸⁾, han demostrado por medio de

la ultrasonografía, un aumento de esta patología en mujeres con múltiples embarazos.

La importancia de la dieta, ha sido un factor largamente sospechado debido entre otras razones, a que los países occidentales que tienen un mayor consumo de calorías presentan una incidencia mayor de litiasis biliar ⁽¹⁸⁾. En relación a los distintos componentes de la dieta, el estudio de Framingham ⁽⁶¹⁾, reveló que no existe relación entre la presencia de litiasis biliar y la ingesta de grasas, proteínas y colesterol. Por el contrario, un estudio del sur de Australia ⁽²⁰²⁾, demostró que la ingesta aumentada de hidratos de carbono en gente joven aumento la incidencia de la enfermedad calculosa. En síntesis, el análisis de los datos reportados, sugieren la importancia de la mayor ingesta calórica en el desarrollo de la litiasis biliar, siendo contradictoria la información en relación a los diferentes constituyentes de la dieta y el riesgo de litiasis. No obstante, dado que el trabajo de Australia sugiere la importancia de la ingesta aumentada de hidratos de carbono en el desarrollo de la litiasis biliar y que la obesidad representa un factor de riesgo importante, uno puede sostener que los hidratos de carbono juegan un rol directo o indirecto en el origen y desarrollo de la enfermedad calculosa.

Con respecto a las drogas, existen bases biológicas que sugieren una relación entre la formación de cálculos y el uso de anticonceptivos. Este hecho parece estar relacionado a que la ingesta oral de anticonceptivos incrementa la secreción de colesterol, disminuye la secreción de ácidos biliares y altera la motilidad de la vesícula biliar ⁽¹⁰⁷⁾. Howat y cols ⁽⁸⁸⁾ confirman estos hallazgos indirectamente al observar una alta incidencia de litiasis biliar en mujeres de 20 a 34 años que utilizaban anticonceptivos orales. Un trabajo de la Royal College of General Practitioners Study ⁽¹⁸⁹⁾ manifiesta que el riesgo de desarrollar litiasis biliar es más marcado en los primeros meses de la ingesta de los anticonceptivos. Además sugieren una posible relación entre el riesgo de la colélitiasis y la doble dosis de estrógenos utilizada. Debemos destacar que diferentes estudios confirman ^(21, 40) que el uso del clofibrate que se utiliza para el control de la

hiperlipidemia esta asociado con un incremento en la formación de litiasis biliar.

Diferentes enfermedades pueden predisponer a la colélitiasis, y dentro de ellas: la diabetes, la hiperlipidemia, las enfermedades del ileon terminal, la anemia hemolítica, etc. En relación a la diabetes, la información obtenida de la literatura revela en los estudios de autopsias ^(77, 156) la estrecha relación de estas enfermedades. Sin embargo, pocos trabajos de tipo epidemiológicos confirman esta relación ⁽⁵³⁾, y por el contrario, dos estudios de Italia ^(16, 182) y otro danés ⁽⁹⁹⁾ no observaron la relación entre la litiasis biliar y la diabetes.

La hiperlipoproteinemias tipo IV ⁽¹⁷¹⁾ y tipo II b ⁽⁴⁾ están relacionadas también con la enfermedad calculosa biliar. Ambas alteraciones metabólicas se caracterizan por un incremento en la concentración de triglicéridos en lipoproteína de muy baja densidad (VLDL). Scragg y cols. ⁽²⁰³⁾ en un estudio multivariado encontraron que el aumento de la concentración de triglicéridos estuvo asociado con el riesgo de aparición de litiasis en gente joven. En el grupo Sirmione ⁽¹⁶⁾, los pacientes con hipercolesterolemia no mostraron un aumento en la frecuencia de litiasis biliar, pero también observaron en ambos sexos una asociación entre hipertrigliceridemia y la enfermedad calculosa. Sin embargo, es difícil determinar o dilucidar cuales son los mecanismos por el cual el incremento de los niveles de triglicéridos en el plasma puedan llegar a producir la litiasis biliar. Un posible mecanismo podría ser por el aumento de triglicéridos y de la síntesis de colesterol en el hígado como se observa en pacientes con hiper-lipoproteinemia tipo II b y IV, quienes tienen un aumento de la incidencia en la enfermedad calculosa ^(9, 10). En animales de experimentación ^(28, 155), se ha demostrado que los niveles bajos de colesterol HDL en el plasma pueden llevar a un aumento de la síntesis del colesterol por el hígado, porque los niveles altos inhiben su síntesis. Además, otra posible explicación es la existencia de una relación inversa entre los niveles de colesterol HDL y los cálculos, ya que este es metabolizado preferentemente por los ácidos biliares ⁽⁷⁸⁾.

Es conocido que la bilis saturada con colesterol es un precursor para la formación de cálculos de colesterol. Diferentes autores ^(4, 93) han sugerido que las sales biliares similares a detergentes y el lípido polar eran los responsables de mantener en solución en la bilis al colesterol insoluble por medio de la formación de micelas. Admirand y Small ⁽¹⁾, investigaron la naturaleza de este sistema y utilizaron diagramas de fases triangulares, para definir los límites de solubilidad del colesterol en la bilis. En estos diagramas, cada componente es graficado como su porcentaje de los lípidos biliares totales para definir el punto que describe los tres componentes y se toma nota del número de fases presentes en ese punto, permitiendo la determinación de los límites de solubilidad del colesterol y observándose como el mismo está dispuesto en micelas.

Por otro lado, se demostró que en los pacientes con cálculos biliares, la concentración de colesterol esta en relación con la de sales biliares y con los lípidos que se ubica fuera de la zona micelar. Esto también permitió el análisis de un índice de saturación, es decir, que cuando se observa la concentración de colesterol, y es dividida por la concentración observada de las sales biliares más los fosfolípidos nos dará el límite de la solubilidad ⁽³⁴⁾. Si la relación es mayor de 1, hay bilis saturada. Sin embargo Holzbach y cols ⁽⁸⁵⁾ posteriormente informaron que la bilis saturada era un fenómeno común, incluso en personas que no tenían cálculos. Los conceptos que surgieron a partir de diferentes estudios ^(133, 166), concluyeron que cuando se considera un sistema micelar hay una fase meta-estable, durante el cual el colesterol no precipita en forma inmediata, aún cuando la bilis este sobresaturada. Sin embargo, el análisis de una fase vesicular en la bilis aproximó aún más la forma de considerar la conducta de la bilis y la formación de los mecanismos de los cálculos biliares.

El primer paso en la formación de los cálculos se denomina nucleación, y consiste en la agregación de moléculas de colesterol hasta que se forma una acumulación de material sólido. Una vez formada esta acumulación ó núcleo, puede producirse el crecimiento de los cristales y el depósito de moléculas adicionales en las hendiduras en el cristal en

crecimiento. Por lo tanto, se sugiere que se secreta bilis sobresaturada que contiene un alto nivel de vesículas unilaminares. A medida que la bilis se concentra, las vesículas tienden a coalescer para formar vesículas multilaminares sobresaturadas y un alto contenido de calcio puede facilitar este proceso ⁽⁷⁹⁾. El colesterol en estas vesículas es inestable y eventualmente esta saturado, pudiendo producirse la nucleación y comenzar el crecimiento de los cristales. Por lo tanto, este escenario implica que el colesterol para el crecimiento de los cristales proviene de las vesículas saturadas y no de la fase micelar, pero es compatible con el requerimiento de una fase micelar saturada como condición necesaria para la formación de los cálculos ⁽⁸⁶⁾.

Con respecto a la mayor incidencia de la colélitiasis en pacientes con enfermedades del ileon terminal, estaría relacionado por el aumento de la pérdida de sales biliares en las heces lo cual alteraría las características micelares de la bilis ⁽⁸¹⁾. Estudios clínicos ^(14, 92) han confirmado la existencia de una relación importante entre las enfermedades del ileon terminal y la litiasis biliar. La anemia hemolítica tiene una íntima relación con la litiasis biliar, debido al incremento en la producción y secreción de bilirrubina, lo cual puede inducir a la formación de cálculos por cambios entre la relación de los diferentes componentes de la bilis ^(17, 96).

Dentro de los factores de riesgo inmodificables, la raza en estudios de autopsia y de la población en general ^(61, 97, 249) han mostrado la diferencia de las distintas incidencias de cálculos biliares en diferentes grupos étnicos. Este fenómeno ha sido parcialmente explicado por factores ambientales y fundamentalmente dietéticos. Un ejemplo clásico, es el incremento de la incidencia de la colélitiasis observada en Japón después de la segunda guerra mundial, atribuida a la occidentalización del país, como así también los cambios observados en la incidencia de los inmigrantes japoneses en occidente ^(149, 247). No obstante, debemos destacar la importancia de ciertos grupos étnicos en el desarrollo de la patología biliar. Así por ejemplo, se ha observado una fuerte prevalencia probablemente la más alta del mundo en

la población indígena americana del norte, con más del 70 % de litiasis biliar en personas de más de 50 años ⁽¹⁹⁴⁾.

La importancia de los factores genéticos en la patogénesis de la colélitiasis, ha sido generalmente reconocida en la literatura como comentamos en el párrafo anterior sobre la alta incidencia de esta enfermedad en los indígenas americanos ⁽¹⁹⁴⁾, como así también, en las diferentes poblaciones de habla hispánica y raza blanca en EEUU ⁽¹³¹⁾ y en mujeres de raza negra ⁽⁵³⁾. En el grupo de estudio de Sirmione ^(16, 17), en un screening ecográfico para detectar litiasis biliar en un total de 1930 casos estudiados, se encontró 303 pares de padres e hijos e hijas, confirmando una prevalencia elevada en hijos (6,6 %) e hijas (2,4 %) de padres con esta patología.

En relación a la edad, estudios clínicos ^(32, 87) demostraron la frecuencia del tratamiento quirúrgico en diferentes grupos de edades, observándose que en pacientes menores de 20 años, menos del 5 % habían sido colecistectomizados. Asimismo, diferentes estudios epidemiológicos por medio de la ultrasonografía, demostraron que la frecuencia de esta enfermedad aumenta significativamente con la edad ^(68, 131).

Con respecto al sexo en el mundo occidental ^(18, 67), existía un antiguo aforismo, el de las cuatro "F" que describía los pacientes típicos de litiasis biliar y que correspondían a: Female (mujeres), Fat (gordas), Forty (cuarenta), Fair (rubias). Este aforismo que ha ido perdiendo vigencia con el correr de los años, ha mantenido su importancia como lo demuestran la mayoría de los estudios en relación a la mayor incidencia de la litiasis biliar en el sexo femenino ^(13, 16, 68, 131, 229, 232). Sin embargo, debemos destacar que la incidencia se equilibra en los grupos de edades mayores ^(16, 13, 61).

Finalmente en relación a los factores de riesgo, los denominados no modificables, como son la edad, el sexo, y los factores genéticos como su denominación lo dicen, no pueden ser modificados con intervenciones preventivas. Otros factores asociados con el riesgo, como los modificables pueden ser en algún aspecto cambiados, tomando medidas en relación a la

obesidad y los hábitos dietéticos. Sin embargo los embarazos son al momento actual poco modificables desde el punto de vista del valor patogénico de esta situación en el origen y desarrollo de la litiasis biliar.

CAPITULO II
MATERIAL Y METODO

En el presente trabajo se analiza una experiencia prospectiva y comparativa de dos grupos de pacientes en el tratamiento de la litiasis biliar electiva y sus complicaciones entre enero de 2000 y diciembre del 2006. En el primer grupo se realizó la colecistectomía por video-laparoscopia (Grupo 1), y en el segundo fue por medio de una mini-incisión adaptada (Grupo 2). En este último agregamos, un subgrupo que incluye el tratamiento de la litiasis de la vía biliar principal por mini-incisiones adaptadas, al cual denominamos Grupo 3.

En este estudio se desarrollan los siguientes aspectos:

- Edad, sexo.
- Metodología de estudio.
- Evaluación comparativa de los días de internación, tamaño de las mini-incisiones adaptadas, tiempo quirúrgico, complicaciones y relación costo-beneficio de los diferentes procedimientos.

COLECISTECTOMIA POR VIDEO-LAPAROSCOPIA. GRUPO 1

POBLACIÓN.

Se operaron 370 pacientes portadores de litiasis biliar, que fueron tratados por colecistectomía por video-laparoscopia, la mayoría en nuestra práctica profesional privada Clínica Caraffa y el resto en el Servicio de Cirugía General "Prof. Pablo Luis Mirizzi", del Hospital Nacional de Clínicas, siendo todos los pacientes incluidos en un protocolo de estudio.

De los 370 pacientes, 282 correspondieron al sexo femenino (76,21%) y 88 al masculino (23,78%) (Fig. 6). La edad promedio fue de 51,2 años (rango: 16 a 79 años), con un peso de 73,6 Kg. (rango entre 40 a 116 Kg.), y una talla de 1,56 cm. (rango: 1,49 a 1,90 cm.).

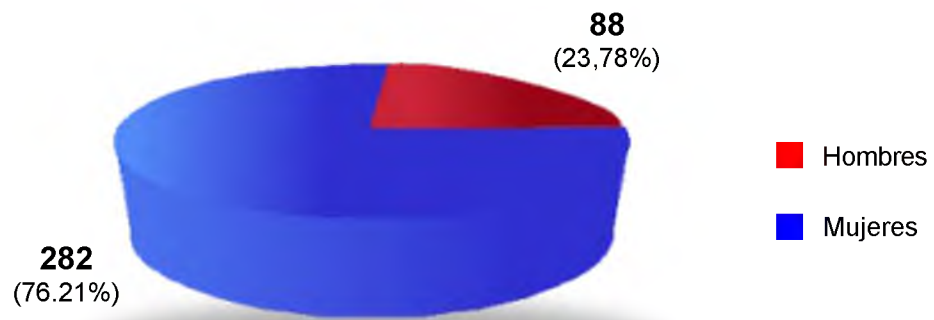


Figura 6: *Colecistectomía por Video-laparoscopia (Grupo 1).*
Sexo

Trescientos tres pacientes ingresaron por un cuadro de colecistitis crónica (81,89%), 59 por un cuadro de colecistitis aguda (15,94 %) y 8 con antecedentes de pancreatitis aguda (2,16%) (Fig. 7).

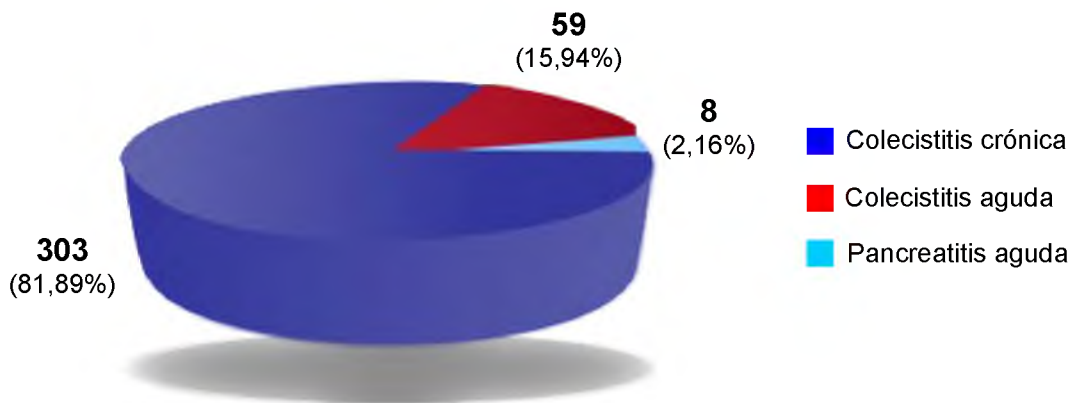


Figura 7: *Colecistectomía por Video-laparoscopia (Grupo 1).*
Formas clínicas

Antecedentes quirúrgicos abdominales se observaron en 123 pacientes (33,24%), que en principio no fue una contraindicación para este método. Ellos fueron: apendicetomía en 56 oportunidades (43,53%), cesárea en 37 (30,08%), histerectomía en 28 (27,76%) y hernia umbilical en 2 oportunidades (1,63%) (Fig. 8).

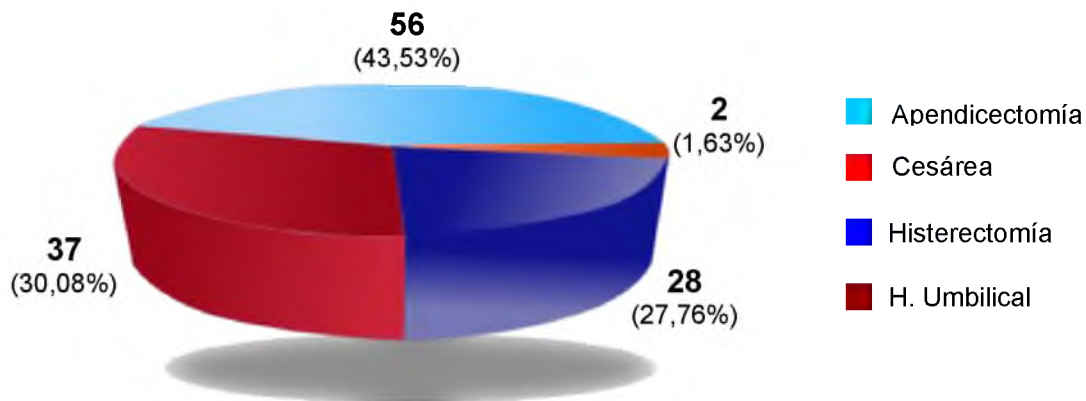


Figura 8: *Colecistectomía por Video-laparoscopia (Grupo 1). Antecedentes quirúrgicos*

Con la finalidad de evaluar el compromiso de la vía biliar principal, todos los pacientes fueron estudiados de la siguiente manera:

- Estudios de laboratorio de rutina.
- Hepatograma: que comprende GOT, GPT, fosfatasa alcalina, bilirrubina total, bilirrubina directa e indirecta, amilasemia, LDH, GGT.
- Ecografía Abdominal: para confirmar diagnóstico, precisar número y tamaño de los cálculos, calibre de la vía biliar principal y descartar litiasis de la misma. En una oportunidad se realizó una Tomografía axial computada de abdomen (T.A.C.) (0,50%), por presentar el paciente un cuadro de pancreatitis aguda y en otro una colangiopancreatografía endoscópica retrógrada (0,20%) para el diagnóstico y tratamiento de una litiasis colédociana.

Todos los pacientes fueron operados bajo anestesia general con intubación endo-traqueal. No colocamos en forma sistemática la sonda nasogástrica.

TECNICA:

Los pacientes fueron colocados en decúbito dorsal con Trendelemburg invertido, los miembros inferiores separados en extensión y abducción para permitir la colocación del cirujano entre ellas y facilitar de este modo el manejo del instrumental (Fig. 9).

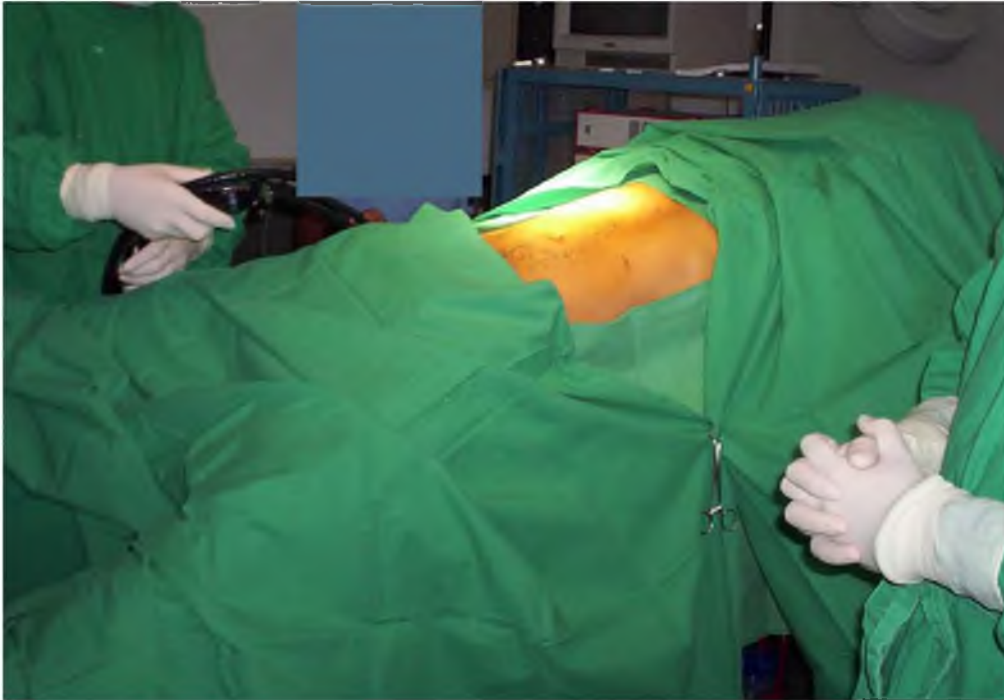


Figura 9: *Se observa al paciente en decúbito dorsal con Trendelemburg invertido, y los miembros inferiores separados en extensión y abducción.*

Los instrumentos para la realización de este procedimiento son: dos set de trocars de 10 mm., dos set de trocars de 5 mm., una video cámara con óptica de luz fría, un aparato insuflador de gas carbónico (CO₂) con monitoreo de la presión abdominal, una fuente de luz, una aguja de Veress para la realización del neumoperitoneo, un monitor para la observación de la imagen, un capnógrafo y un oxímetro digital para el control del paciente.

Los instrumentos laparoscópicos para la realización de la colecistectomía son: tijera de punta curva y recta, dos pinzas fórceps atraumáticas para tomar la vesícula, una pinza fórceps de doble diente para extraer la pieza quirúrgica por la región umbilical, una pinza gancho para coagulación, una pinza curva (Pinza de Maryland) para disección del triángulo de Calot, un aspirador e insuflador de solución fisiológica y una aplicadora de agrafes con clips de titanio de 8 mm. (Fig. 10 A y B).

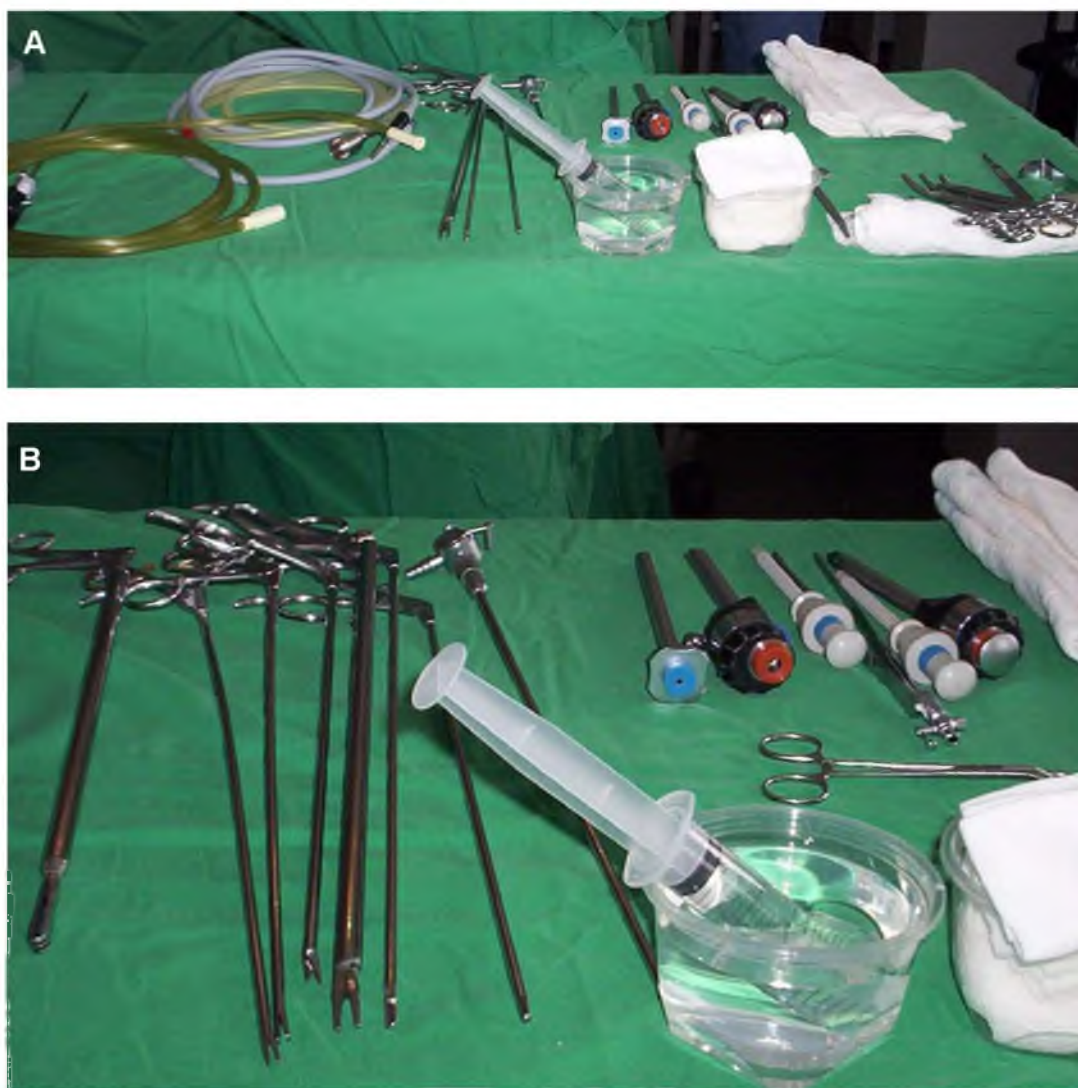

Figura 10 A y B: Se observa los instrumentos para la realización de la colecistectomía por video-laparoscopia.

El neumoperitoneo es realizado por la insuflación de gas carbónico (CO_2) con la ayuda de la aguja de Veress. La localización de la punción se realiza a nivel de la región umbilical, después de haber practicado una incisión transversal de 1 cm. sub-umbilical. La aguja en el momento de la punción es orientada en dirección del fondo de saco de Douglas y para certificar su correcta posición, se introduce un volumen mínimo de aire (20 cm.) sin resistencia, el cual no puede ser recuperado de la cavidad abdominal.

La supervisión del progreso del neumoperitoneo se efectúa por la inspección al observar un aumento armonioso del volumen abdominal, por la percusión al comprobar la desaparición de la matidez hepática y por la lectura que nos muestra el insuflador de gas carbónico. Una vez obtenido una tensión

parietal abdominal suficiente se introduce el primer trocar, que es de 10 mm de diámetro, en el mismo lugar donde se colocó la aguja de Veress, canal que va a permitir la colocación del dispositivo óptico, al cual se conecta la videocámara. Los otros trocars serán colocados bajo control visual después de la incisión cutánea.

El segundo trocar, de 5 mm es colocado en la región subcostal derecha, a 3-4 cm. de la línea media. Por éste se introducirá una cánula que permitirá el lavado y aspiración, como así también reclinar el hígado si fuera necesario. El tercer trocar, también de 5 mm de diámetro es colocado a nivel del flanco derecho, aproximadamente a la altura del ombligo, para vehicular una pinza fórceps atraumática para exponer la vesícula. El cuarto trocar de 10 mm de diámetro es introducido a nivel del hipocondrio izquierdo, próximo a la línea media para la colocación de la pinza gancho, de la pinza para clips y de las tijeras, todas con la ayuda del reductor de 5 mm (Fig. 11 A y B).

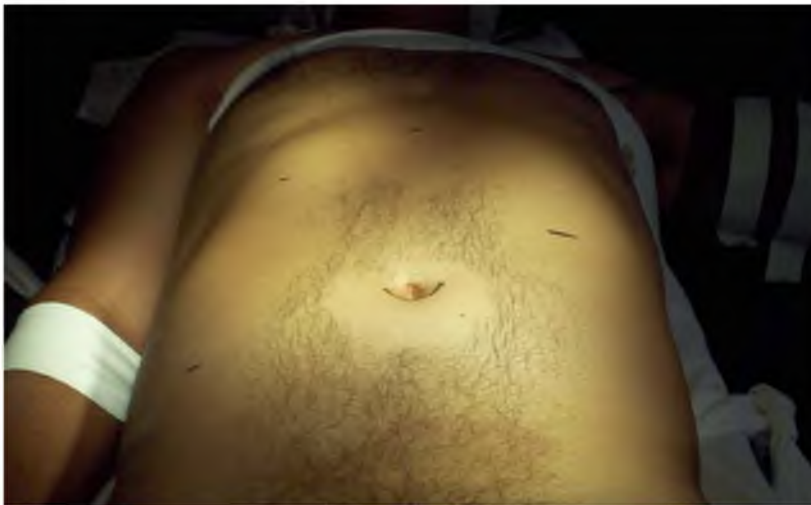

Figura 11

A: *Se observa en el abdomen las marcas de las incisiones donde serán colocados los trocars.*

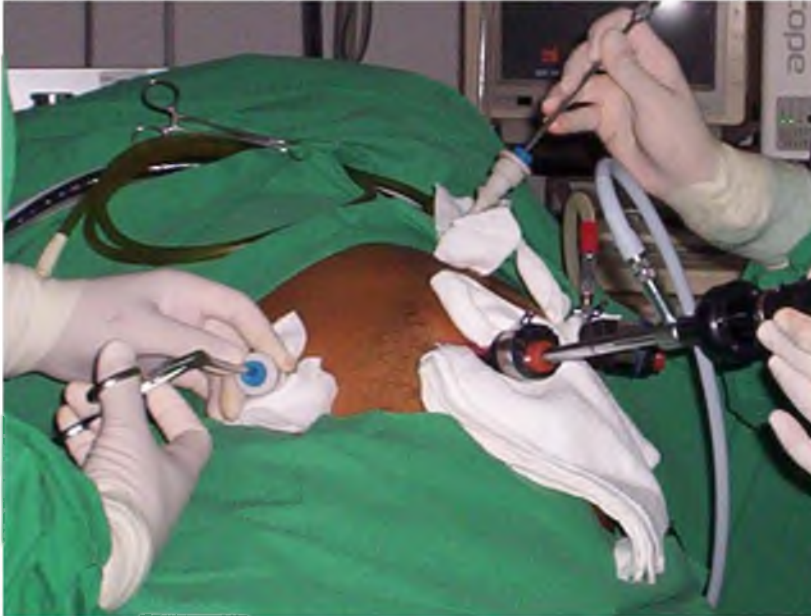

Figura 11

B: *A continuación se observa todos los trocarteres colocados para realizar el procedimiento.*

Cuando la vesícula esta libre de toda adherencia, la cánula que se encuentra en la región epigástrica rechaza el hígado, permitiendo presentar el infundíbulo vesicular, que será tomada con la pinza fórceps atraumática que se encuentra en el flanco derecho. En caso de que existan adherencias peri vesiculares será necesario la liberación con la pinza gancho. En algunas oportunidades la vesícula no puede ser tomada en razón de encontrarse a tensión, para lo cual deberá realizarse una punción a través de la pared abdominal con una aguja fina bajo control laparoscópico que permita la evacuación vesicular.

La disección del triángulo de Calot, se realiza con la ayuda de la pinza de Maryland que incide el peritoneo anterior y posterior del conducto cístico. Para llevar a cabo correctamente esta maniobra, es necesaria una cierta tensión realizada por la tracción de la pinza fórceps del flanco derecho y con diferentes movimientos de disección-coagulación se pone en evidencia en primer lugar el conducto cístico y luego la arteria cística.

Una vez liberado el conducto cístico y haber logrado una longitud suficiente, se procede a su clipado (Fig. 12 A y B) con un clip de titanio en el extremo proximal del cístico. Luego se realiza una pequeña apertura transversal con la ayuda de una tijera de punta curva, para permitir la colocación de una cánula que permitirá la realización de la colangiografía o

Mirizzigrafía, la que nos brindara una detallada evaluación anatómico funcional de la vía biliar principal. Asimismo, se puede emplear la cánula de Ranfac o cualquier otro tipo que el operador este habituado. Este procedimiento fue realizado en nuestra serie en 195 pacientes (52,70%), y por distintas razones no pudo practicarse en 175 casos (47,29%). Queremos destacar que la Mirizzigrafía permitió detectar una litiasis de la vía biliar principal en 6 pacientes con antecedentes de pancreatitis aguda y también en 6 que fueron operados por un cuadro de colecistitis aguda. Todos estos casos se convirtieron a cirugía abierta y la litiasis colédociana fue tratada por una mini-incisión adaptada, ingresando estos 12 pacientes al grupo 3.

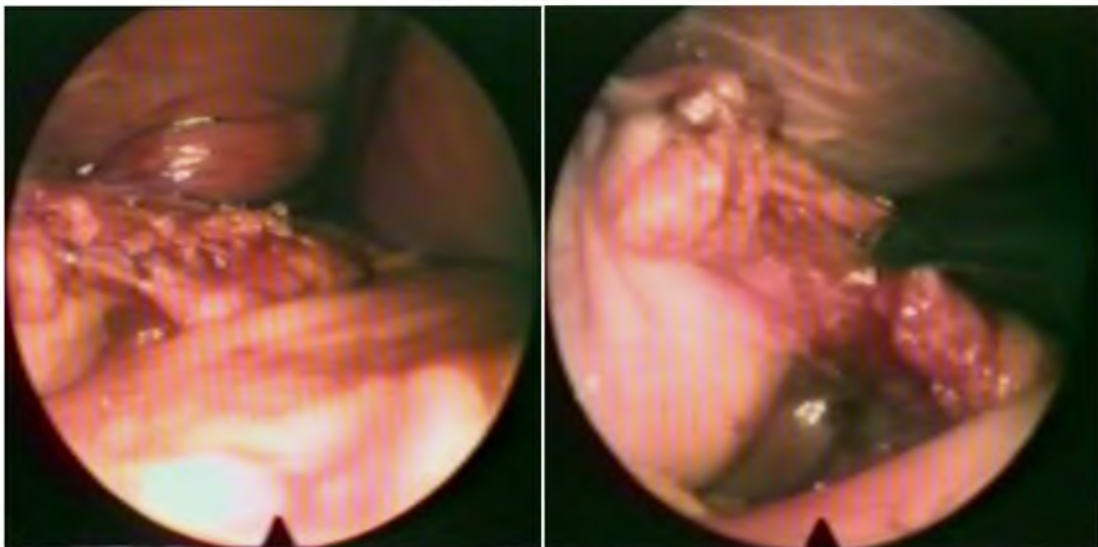


Figura 12 A y B: *Se observa el clipado del conducto cístico. A continuación la sección del mismo con tijera.*

Una vez realizado la Mirizzigrafía, se retira la cánula y se coloca un clip en la parte distal del cístico. Es aceptado de una manera general que se deben colocar dos clips sobre el futuro muñón cístico y un clip del lado vesicular. La arteria cística es ligada de acuerdo al mismo principio descrito anteriormente, pudiendo ser seccionada por coagulación o con tijera de punta curva.

La colecistectomía se efectúa en forma retrógrada. Debe mantenerse una tracción sostenida del infundíbulo vesicular para permitir poner en evidencia los tractos entre la pared vesicular y el hígado, incidiendo previamente el peritoneo anterior y posterior. Si se encuentra un canalículo

biliar ó una arteriola mal controlada por la coagulación, puede colocarse un clip. Una vez que la vesícula ha sido liberada, es dejada sobre la región supra-hepática cargada sobre la pinza fórceps. La inspección del lecho vesicular es un tiempo particularmente minucioso para la verificación de la hemostasia. Previo lavado y luego aspiración de los eventuales coágulos de la región, se verifica la correcta hemostasia por electrocoagulación. En alguna oportunidad la exposición del lecho esta facilitada por una liberación incompleta de la vesícula a nivel del fondo asociado a una basculación hacia arriba del hígado.

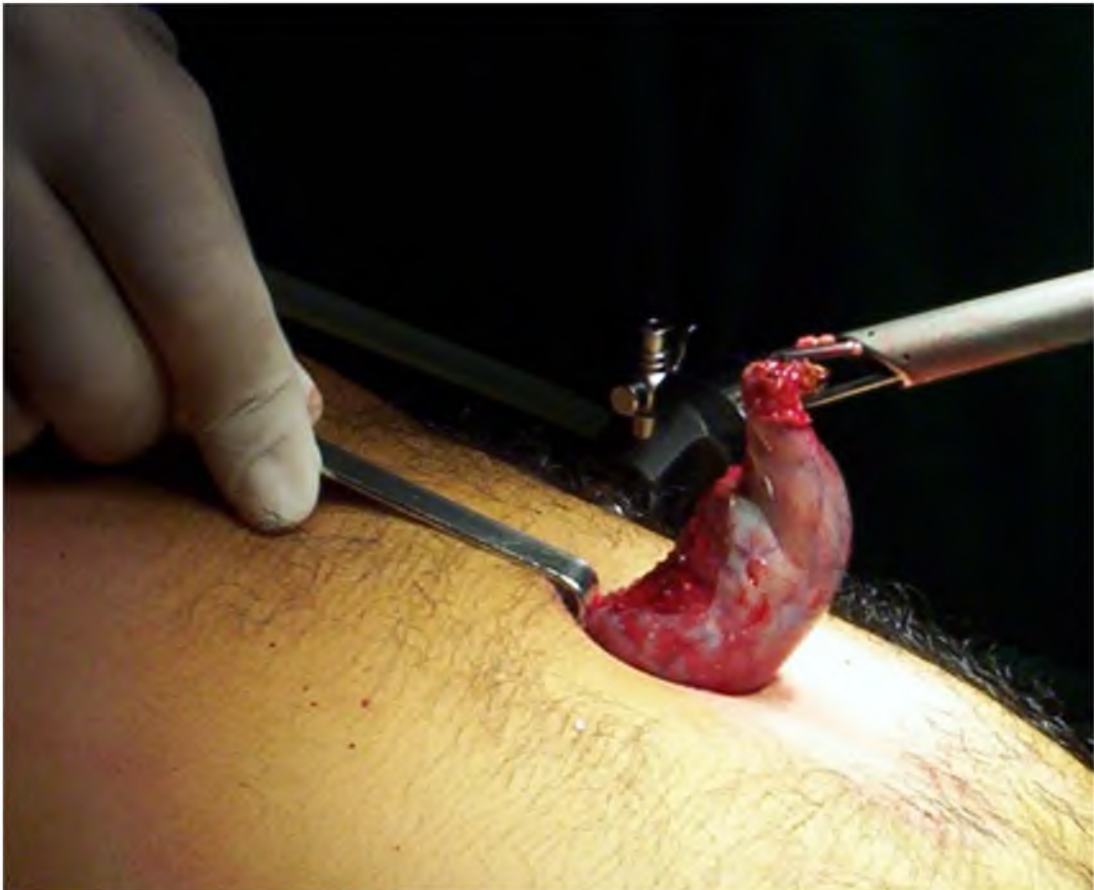

Figura 13: *Se observa la extracción del órgano a nivel de la región umbilical.*

La vesícula habitualmente es extraída por la región umbilical. Para esta maniobra el dispositivo óptico se cambia de posición al trocar de 10 mm del flanco izquierdo. La pinza fórceps de doble diente es introducida por el trocar umbilical. La vesícula es tomada a nivel del cuello vesicular para luego ser introducida dentro del trocar combinando movimientos de rotación y tracción para extraerla. El trocar al ser retirado, permite la exteriorización de la vesícula que es tomada por una pinza de Kocher. En algunas oportunidades, es de utilidad aspirar la bilis e inclusive extraer algunos cálculos a fin de permitir una disminución del tamaño de la vesícula, lo cual facilitará su pasaje por la incisión umbilical. (Fig. 13) Cuando los cálculos son muy grandes puede realizarse una incisión aponeurótica complementaria para permitir la extracción de la pieza quirúrgica.

Ocasionalmente puede colocarse un tubo de drenaje en el lecho vesicular. Se retiran todos los trocars previa eliminación del gas. Sutura de la aponeurosis umbilical y de la piel.

La analgesia en el postoperatorio se controla con diclofenac 75 mg. (E.V.) y excepcionalmente con derivados morfínicos. Sistemáticamente indicamos en forma profiláctica una hora previa al inicio de la cirugía, una cefalosporina de segunda generación. Los líquidos son autorizados 12 hs después de la intervención, y una alimentación ligera es indicada al día siguiente.

La primera curación de las incisiones se realiza en el postoperatorio inmediato. Por otro lado, se insiste al paciente en la limpieza de la región umbilical. La extracción de los puntos se efectúa entre el sexto y octavo día de la intervención. Posteriormente, a las dos semanas, se le indica el retorno a la actividad diaria normal, definiéndose esta, como la capacidad para moverse sin limitaciones físicas y sin necesidad de asistencia ⁽¹²⁾.

Con respecto al número de trocars utilizados con este método fue de 4 en 350 pacientes (94,59%), pero en 15 casos por dificultades técnicas se agregó un quinto trocar (4,05%) que permitió continuar con la intervención, y en cinco oportunidades se colocaron 3 trocars (1,35%) permitiendo realizar la colecistectomía sin problemas (Fig. 14).

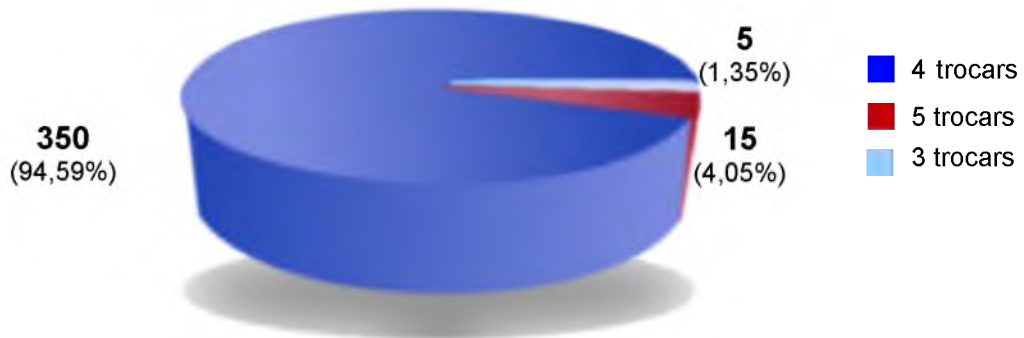


Figura 14: *Colecistectomía por Video-laparoscopia (Grupo 1).*
Número de trocars

COLECISTECTOMIA POR MINI-INCISIONES ADAPTADAS. GRUPO 2

POBLACIÓN.

Se analizan 424 pacientes portadores de litiasis biliar, que fueron tratados con una colecistectomía por mini-incisiones adaptadas y exploración colangiográfica en el Servicio de Cirugía General “Prof. Pablo Luis Mirizzi” del Hospital Nacional de Clínicas y en nuestra práctica profesional privada de la Clínica Caraffa, siendo todos los pacientes incluidos en un protocolo de estudio.

De los mismos, 290 pacientes correspondieron al sexo femenino (68,39%) y 134 al masculino (31,60%) (Fig. 15), con un promedio de 57 años (rango: 16 a 86 años), cuyo peso era de 70 Kg. (rango: 40-120 Kg.) y una talla de 158 cm. (rango: 140-210 cm.).

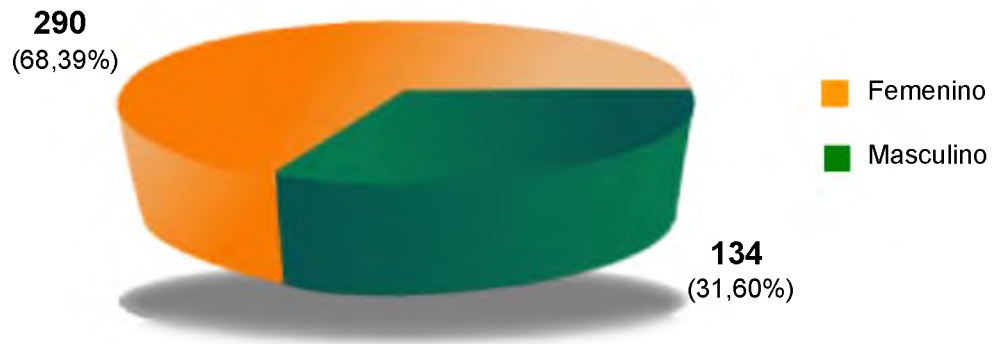

Figura 15: *Colecistectomía por Mini-incisiones adaptadas (Grupo 2).*
Sexo

Ingresaron por dolor abdominal en hipocondrio derecho y epigastrio, acompañado de dispepsia, náuseas, vómitos y fiebre 283 pacientes (66,74%). Noventa y nueve presentaron un cuadro de colecistitis aguda (23,34%), de los cuales en 9 se demostró en la Mirizzigrafía litiasis de la vía biliar principal. En 20 con un síndrome icterico obstructivo (4,71%), se objetivo en todos ellos la litiasis de la vía biliar principal. En 14 que tenían antecedentes clínicos y de laboratorio de colédocolitiasis (3,30%), sólo se demostró está patología en ocho casos y finalmente 8 pacientes que habían tenido un cuadro de pancreatitis aguda (1,88%), se confirmo colédocolitiasis en 5 oportunidades (Fig. 16). Todos estos pacientes con litiasis colédociana fueron incluidos en el grupo 3.

En todos los casos, los pacientes fueron evaluados con los siguientes estudios:

- Laboratorio de rutina.
- Hepatograma: que comprende GOT, GPT, fosfatasa alcalina, bilirrubina total, bilirrubina directa e indirecta, amilasemia, LDH, GGT.
- Ecografía Abdominal: para confirmar diagnóstico, precisar el calibre de la vía biliar principal y para tratar de descartar litiasis de la misma. El diagnóstico de litiasis vesicular fue confirmado en 418 pacientes (98,58%) por medio de este método, y de ellos en 42 se obtuvo alguna información sobre el estado de la vía biliar principal y del páncreas (9,90%). Excepcionalmente hemos completado el estudio del paciente con T.A.C. de abdomen (1,65%) y

Colangio-pancreatografía por RMN. En 6 pacientes (1,41%), este método no demostró colecisto-litiasis, pero los pacientes fueron tratados quirúrgicamente por presentar un síndrome icterico.

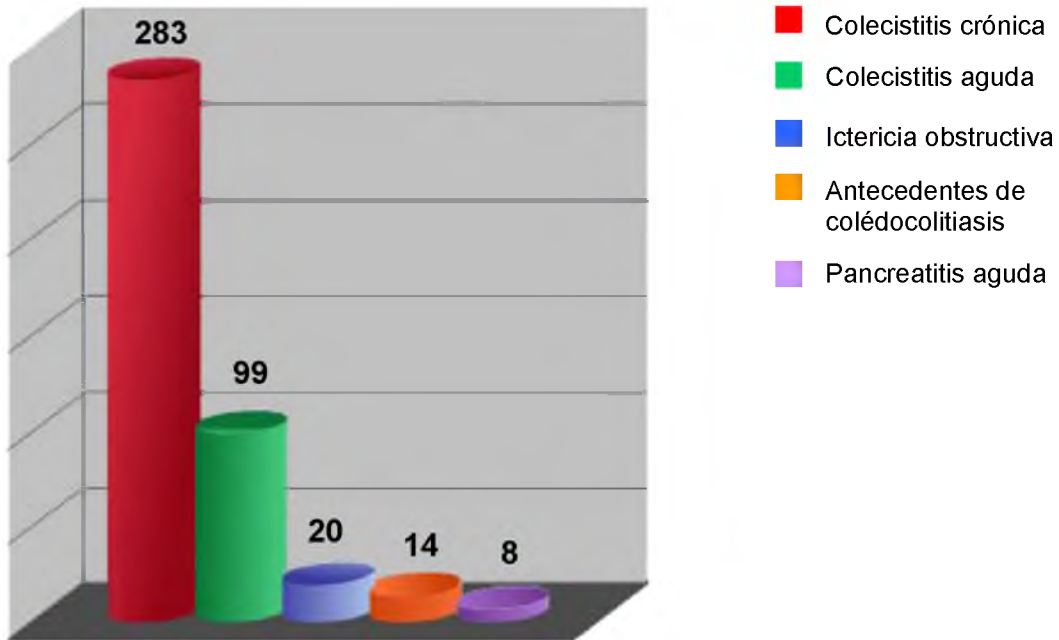


Figura 16: *Colecistectomía por Mini-incisiones adaptadas (Grupo 2). Registro de las formas clínicas de presentación en los 424 pacientes.*

Del total de los pacientes, 416 fueron operados con anestesia general (98,11%) y 8 con peridural (1,89%) (Fig. 17). Para tal fin previa anestesia local, se inyectó entre el 8º y 10º espacio interespinal 20 cc., de bupicaína al 0,5 % con epinefrina, dirigiendo la ranura de la aguja hacia arriba o abajo de acuerdo al espacio interespinal punzado.

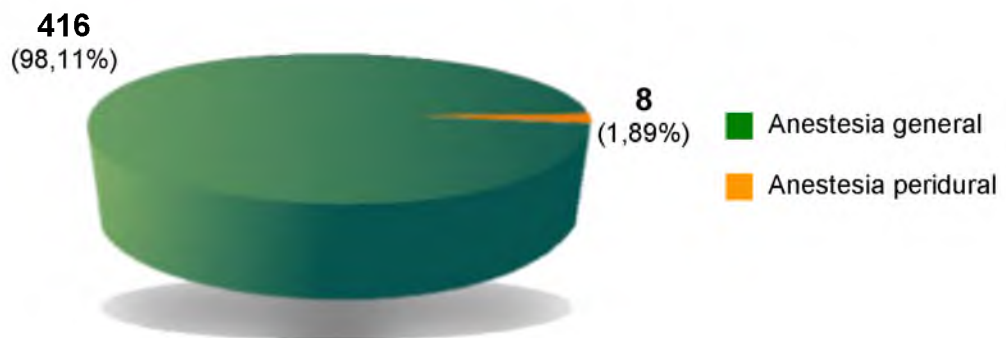


Figura 17: *Colecistectomía por Mini-incisiones adaptadas (Grupo 2). Tipo de Anestesia*

TECNICA:

En forma sistemática marcamos la incisión en el hipocondrio derecho, buscando la proyección teórica de la vesícula. En algunos casos, al inicio de nuestra experiencia usábamos la ecografía para delimitar la proyección del fondo vesicular en la pared abdominal y de este modo ubicar mejor la incisión. Posteriormente hemos dejado de utilizar este procedimiento por considerar que su aporte no era fundamental para la ubicación de la incisión operatoria.

En esta experiencia hemos realizado una laparotomía transversa horizontal tipo Mc Gregor, ejecutadas con una amplitud variable desde aproximadamente 3 cm. de la línea media hacia la derecha. De esta manera una vez incididas la piel y la aponeurosis anterior, separamos con un Farabeuf el músculo recto desde su borde externo hacia la línea media, seccionando posteriormente el peritoneo (Fig. 18 A). En algunas oportunidades, hemos recurrido a la sección parcial del sector externo del músculo recto para ampliar el campo operatorio (Fig. 18 B).

Una vez realizada la laparotomía, no colocamos separadores auto estático y para la presentación del campo operatorio nos valemos de las valvas pequeñas curvas de Doyen y los separadores de Farabeuf para traccionar la vertiente superior de la incisión (Fig. 19).

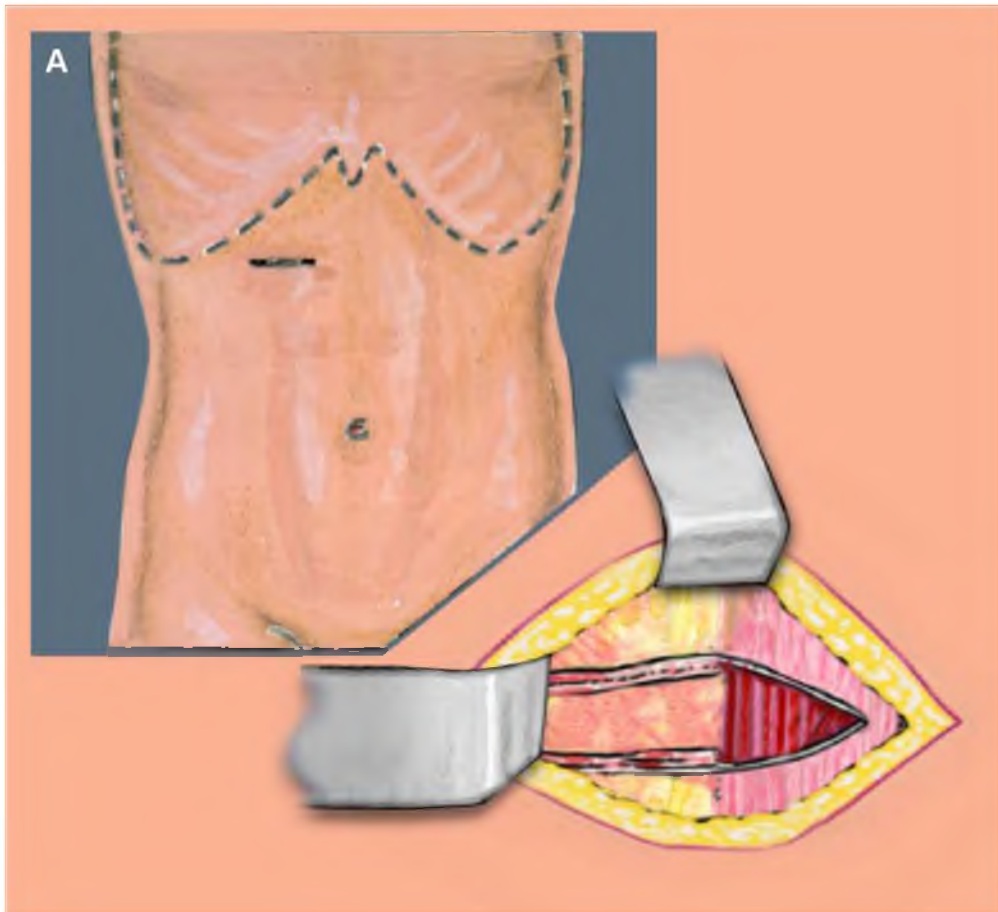


Figura 18 A: Dibujo esquemático que muestra el sitio de emplazamiento de la incisión y la sección de la aponeurosis anterior y de los músculos anchos.

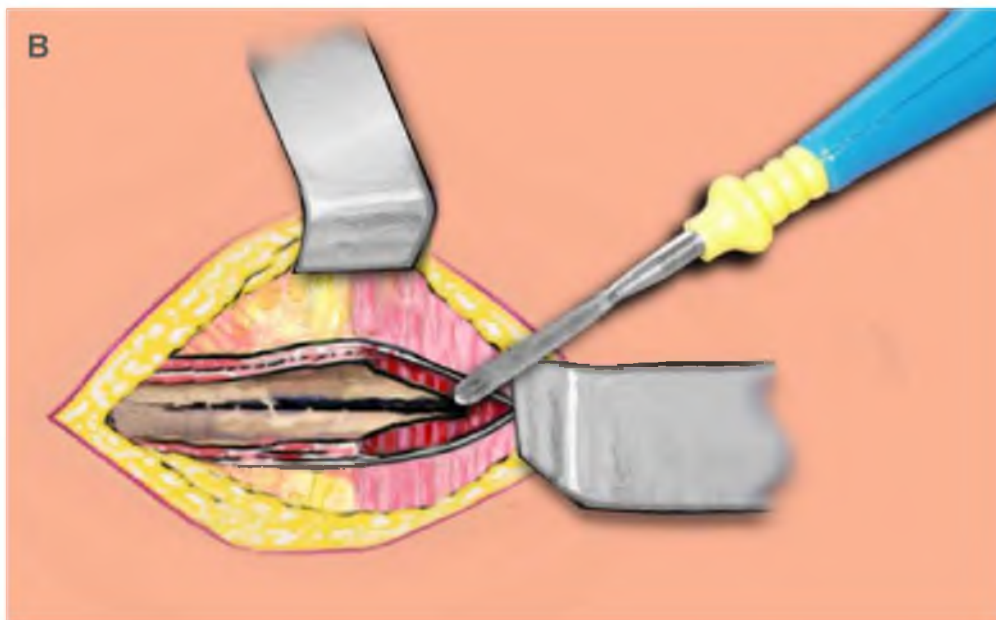


Figura 18 B: De ser necesario ampliar el campo quirúrgico se secciona el músculo recto en forma parcial hacia la línea media.

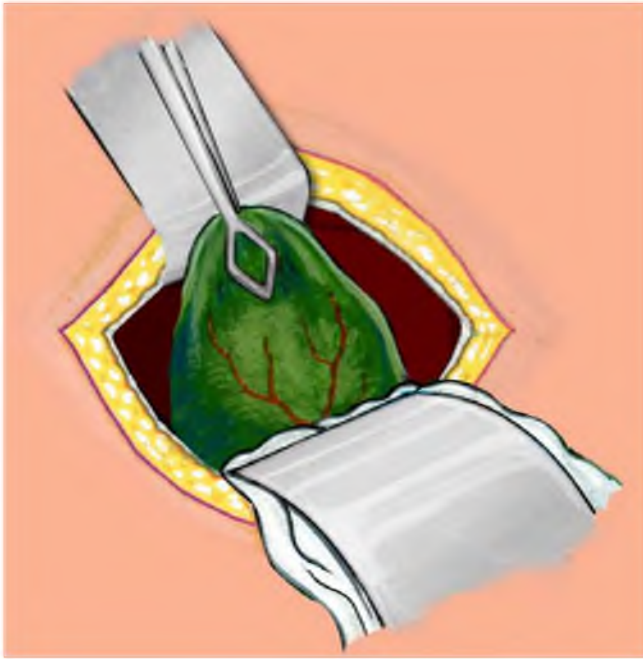


Figura 19: *Se coloca hacia arriba un separador ancho de Farabeuf y hacia abajo un separador curvo de Doyen. Se toma el fondo de la vesícula biliar con pinza de Gregoire.*

Comenzamos la colecistectomía de fondo a cuello y sin ligar previamente la arteria cística por dos razones: 1º) porque el pequeño campo operatorio dificulta inicialmente la disección en profundidad, lo cual, lejos de ser una desventaja, para nosotros obliga al cirujano iniciar la disección de fondo a cuello, lo cual es un gesto que a nuestro entender permite darle seguridad al procedimiento. 2º) Porque en el pequeño grupo de pacientes que utilizamos anestesia regional este hecho nos limita las maniobras de tracción.

Se comienza la colecistectomía con la toma del fondo vesicular con una pinza de Gregoire. Puede existir en algunas oportunidades un proceso flogósico regional que obliga a liberar con tijeras las adherencias. Es casi rutinario en nuestra experiencia y sobre todo en vesícula grandes y distendida que procedamos a la punción evacuatoria de la bilis contenida en la misma con un trocar de buen calibre. Menos frecuente pero también de utilidad es, en aquellos casos con vesículas llenas de cálculos practicar una colecistostomía para posterior extracción con pinza de Gregoire de los litos contenidos en la misma (Fig. 20). Esto permitirá un mayor campo operatorio en profundidad y la introducción de las valvas pequeñas curvas de Doyen a medida que se avanza en la disección vesicular.

Traccionando con la pinza de Gregoire que toma el fondo vesicular hacia arriba, se incide el peritoneo visceral con el bisturí a unos 5 mm aproximadamente del límite hepático (Fig. 21).

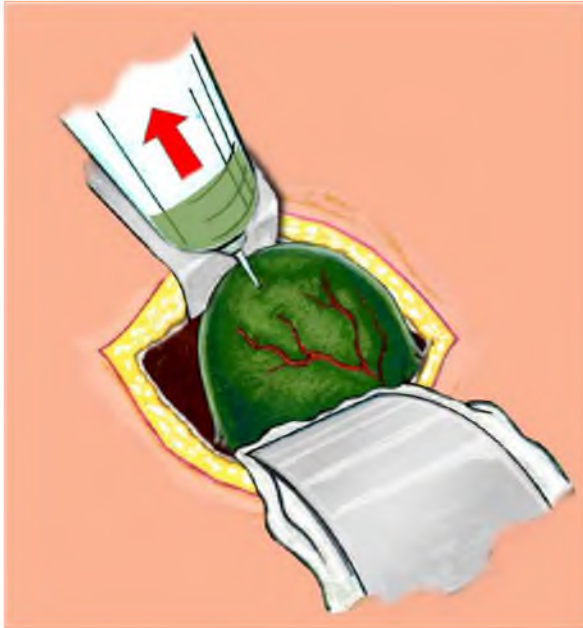


Figura 20: *Punción de la vesícula biliar para la evacuación sistemática de la misma*

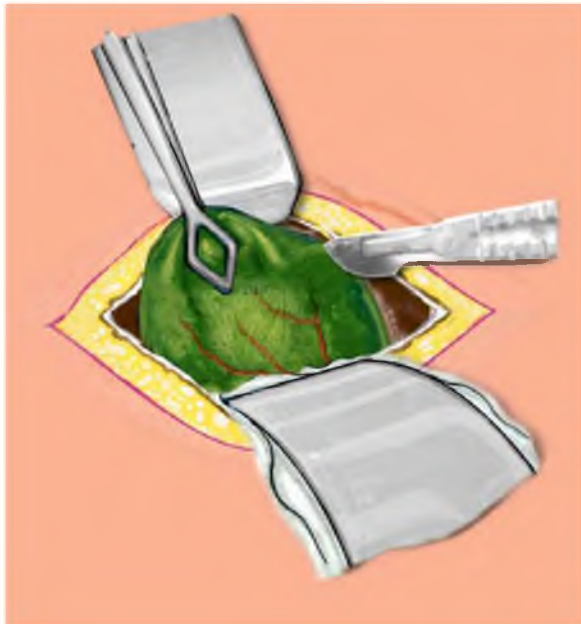


Figura 21: *Se inicia la sección con bisturí de la serosa a unos 4 mm del parénquima hepático.*

Se amplía el lecho peritoneal previamente realizado con el bisturí y se inicia la disección de la vesícula de la placa vesicular en un plano sub-seroso con tijera. Una vez que se ha liberado el fondo de la vesícula, se coloca un punto tractor sobre los bordes peritoneales para la presentación del campo operatorio (Fig. 22). Las maniobras de disección se continúan en forma minuciosa hacia la profundidad, realizando simultáneamente una prolija hemostasia con electro bisturí o con doble utilidad para la ligadura de los puentes conjuntivo-vasculares. A nivel del triangulo de Calot y siempre que el campo operatorio lo permita colocamos una pinza de Gregoire a nivel del

infundíbulo con la idea de desplegar el triángulo y de este modo tensar la arteria cística, facilitar su asilamiento y su sección entre dos ligaduras. (Fig. 23).

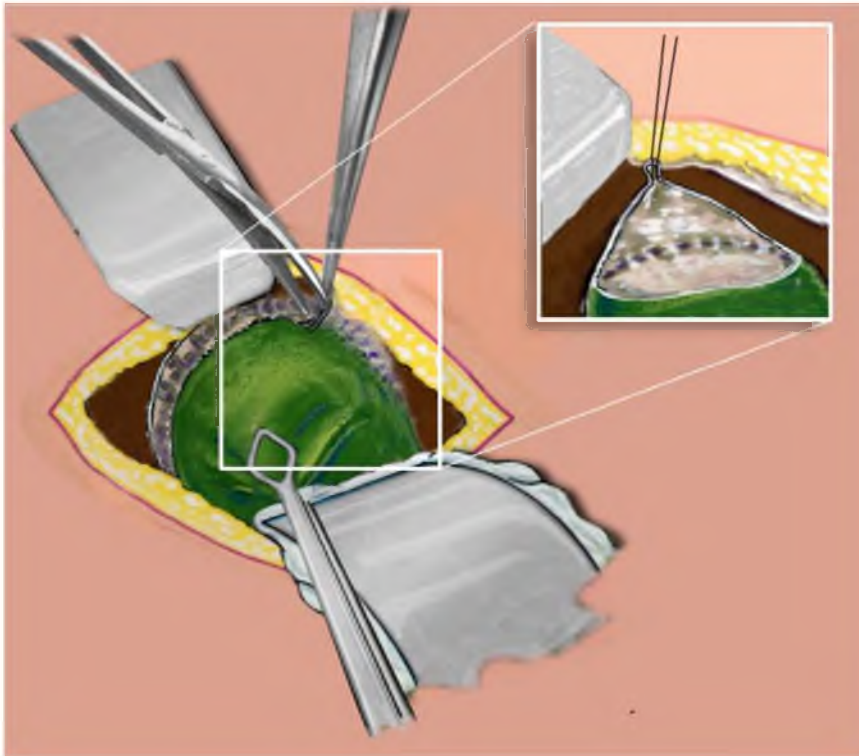


Figura 22:
Disección de la vesícula siguiendo el plano de la placa vesicular, y colocación de un punto jalón para el afrontamiento y presentación del campo operatorio.

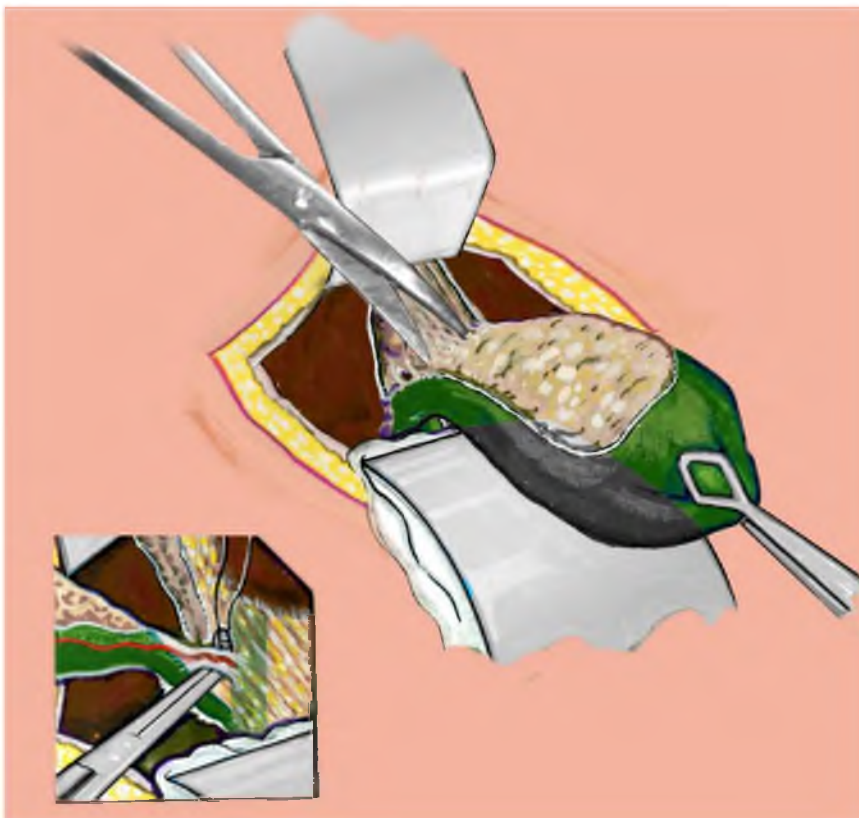


Figura 23: *Se continúa la disección de la vesícula biliar hasta el triángulo de Calot en donde se aísla y liga la arteria cística.*

Se completa la liberación del conducto cístico con maniobras muy delicadas con doble utilidad para aislamiento de los pequeños vasos que lo relacionan con la vía biliar principal. Debemos destacar las precauciones que deben tomarse al realizar estas maniobras de por sí muy simples, pero donde es muy fácil desgarrar o herir el conducto hepático. Es indispensable en los casos laboriosos tener la prudencia de no llegar hasta la confluencia cístico-hepaticiana, que tener que lamentar una iatrogenia. Una vez completada la liberación del conducto cístico, se clampea con doble utilidad la unión cístico-vesicular para ligera tracción y presentación (Fig. 24 A). Apertura con bisturí de un pequeño ojal sobre la cara antero externa del mismo, para introducir la cánula diseñada en nuestro servicio por el Profesor Aguirre, y se la fija con una ligadura si el campo operatorio lo permite, y sino con la doble utilidad. Extracción de la vesícula biliar y práctica de la Mirizzigrafía (Fig. 24 B).

Basados en los principios sólidos mantenidos por Mirizzi y su escuela sobre la importancia de la información morfológica sino también funcional que brinda la colangiografía intraoperatoria, seguimos manteniendo el principio de que no debe realizarse la exploración manual ni instrumental de la vía biliar principal hasta no efectuar la colangiografía. De ese modo, se trata de evitar posibles cambios anatómo-funcionales, sobre todo a nivel del tercio distal del colédoco que nos pueda llevar a errores de interpretación de las imágenes radiográficas y por consiguiente a una terapéutica inadecuada.

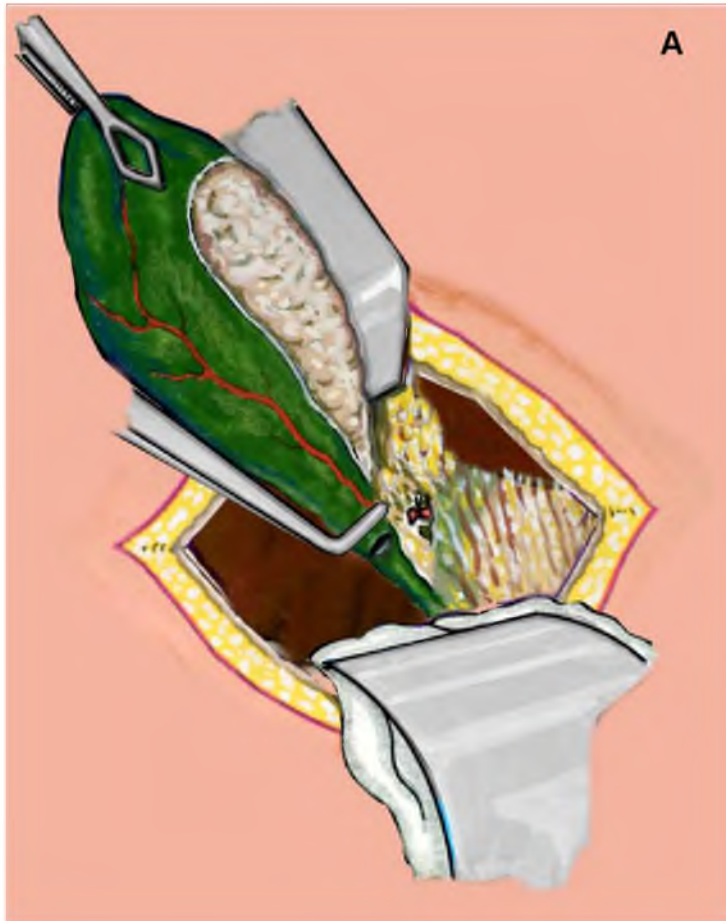

Figura 24 A: *El conducto cístico aislado se lo toma con doble utilidad y se realiza una pequeña apertura para la colocación de la cánula de colangiografía operatoria.*

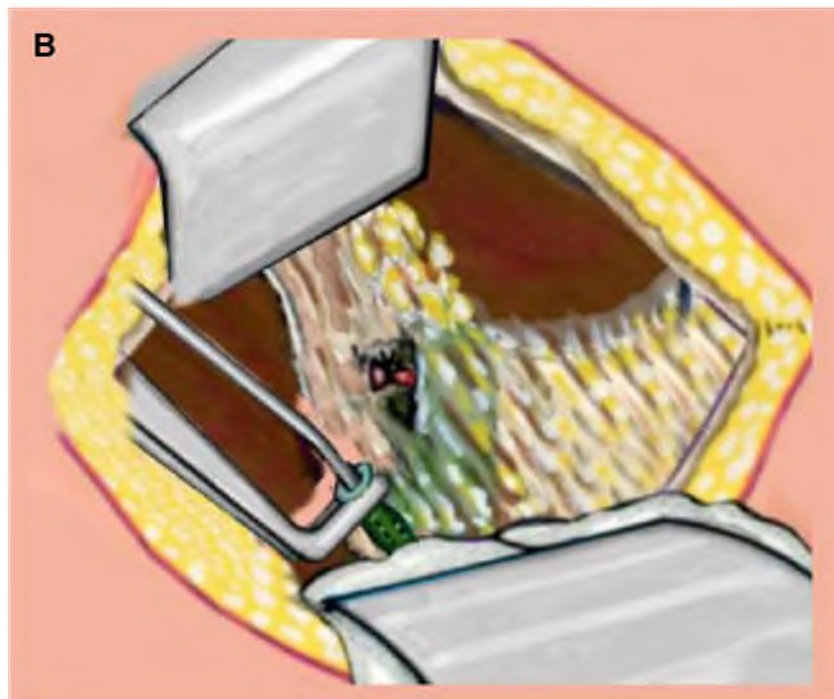


Figura 24 B: *Sección del conducto cístico y extirpación de la vesícula biliar. Se realiza la colangeografía operatoria.*

En 335 pacientes (79%) hemos realizado la colangiografía intraoperatoria ó Mirizzigrafía, no pudiendo practicarse a 89 (20,99%) debido a la imposibilidad de cateterizar el conducto cístico por diferentes razones. Realizado este procedimiento y demostrado la indemnidad de la vía biliar principal, se retira la cánula y se liga el cístico a menos de 1 cm. de su desembocadura, prestando especial atención a la confluencia cístico-hepátocolédociana, para evitar tracciones o angulaciones excesivas que puedan significar un riesgo para la integridad de la vía biliar principal. De acuerdo a la complejidad de la cirugía dejamos un drenaje sub-hepático que exteriorizamos por contra-abertura en el sector más declive del flanco derecho y que se fija a piel. Posteriormente cierre de la laparotomía por planos con sutura continua de nylon monofilamento y la piel en forma intradérmica.

La analgesia en el postoperatorio se controla con diclofenac 75 mg (E.V) y excepcionalmente derivados morfínicos. Sistemáticamente indicamos en forma profiláctica una hora previo al inicio de la cirugía, de 1 gr. de una cefalosporina de segunda generación y no indicamos en forma rutinaria la sonda naso-gástrica.

Los líquidos fueron autorizados dentro de las 12 hs después de la intervención, de acuerdo a la evolución del paciente, como así también la movilización precoz. Todas las incisiones fueron medidas en el momento de la extracción de la sutura de piel entre el 5^{to} y 7^{mo} día del postoperatorio. Posteriormente, a las 2 semanas, se le indica el retorno a la actividad diaria normal, definiéndose está, como la capacidad del paciente para moverse sin limitaciones físicas y sin necesidad de asistencia ⁽¹²⁾.

En 42 pacientes en quienes se demostró por medio de la Mirizzigrafía litiasis de la vía biliar principal se práctico una coledocotomía para el tratamiento de la misma, e ingresaron en el grupo siguiente, es decir en el 3.

TRATAMIENTO DE LA LITIASIS DE LA VÍA BILIAR PRINCIPAL POR MINI-INCISIONES ADAPTADAS. GRUPO 3

POBLACIÓN.

Se analizan 54 pacientes portadores de litiasis colédociana que analizaremos a continuación, siguiendo la conducta táctica de nuestra escuela quirúrgica por mini-incisiones adaptadas en el Servicio de Cirugía General "Prof. Pablo Luis Mirizzi" del Hospital Nacional de Clínicas y en la práctica profesional privada de la Clínica Caraffa.

Este grupo está conformado por una serie de pacientes del grupo 1 que se demostró patología de la vía biliar principal en el acto operatorio, que fueron convertidos y además por pacientes del grupo 2 que habían sido operados por mini-incisiones adaptadas y que en la colangiografía operatoria se confirmó litiasis de la vía biliar principal. Los 12 pacientes del grupo 1 (22,22%) que fueron incluidos en este tercer grupo (Fig. 24), presentaron en seis antecedentes de pancreatitis aguda y también en seis un cuadro de colecistitis aguda. La Mirizzigrafía en el acto operatorio confirmó una litiasis colédociana, siendo convertidos y tratados a través de una mini-incisión adaptada.

En el Grupo 2 de colecistectomía por mini-incisión adaptada (Fig. 25), eran 42 pacientes (77,77%), de los cuales 9 habían ingresado con un cuadro de colecistitis aguda, 20 con un síndrome icterico obstructivo, 8 tenían antecedentes clínicos y laboratorio de una colédocolitiasis y finalmente 5 casos habían tenido un cuadro de pancreatitis aguda, también fue demostrado con la Mirizzigrafía en el acto operatorio una litiasis colédociana, siendo dicho hallazgo tratado en el mismo acto quirúrgico, ya sea a través de la misma incisión o como ocurrió en 30 casos (55,5%) en que tuvimos que realizar una pequeña ampliación de la misma, pero siempre menor a los 8 cm.

Del total de los 54 pacientes, 30 correspondieron al sexo femenino (55,56%) y 24 al masculino (44,44%) (Fig. 26). En 50 oportunidades fueron operados con anestesia general (92,59%) y en 4 con anestesia peridural (7,40%).

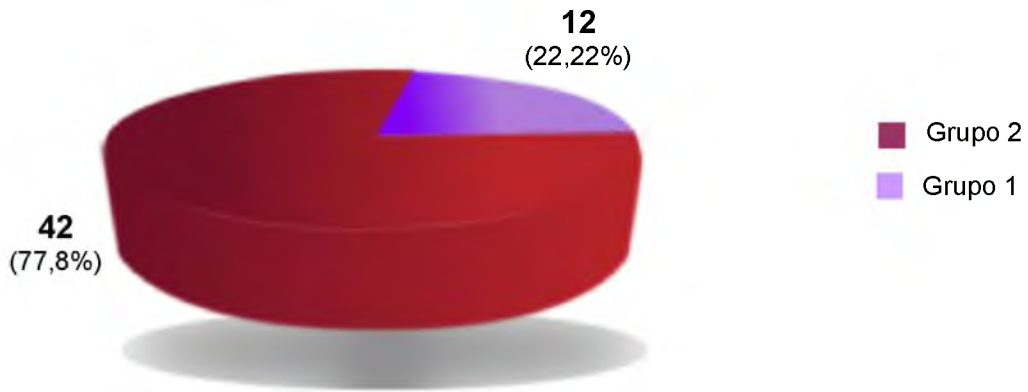


Figura 25: *Tratamiento de la litiasis de la Vía Biliar Principal por Mini-incisiones adaptadas (Grupo3). Procedencia de los pacientes que conforman el Grupo 3*

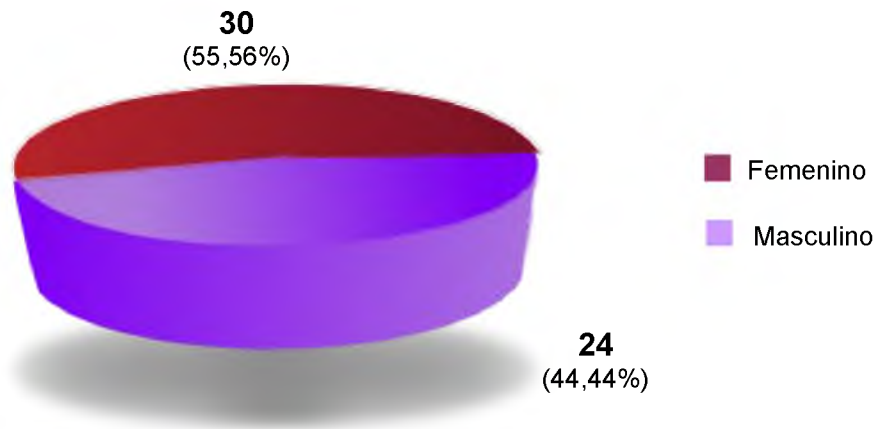


Figura 26: *Tratamiento de la litiasis de la Vía Biliar Principal por Mini-incisiones adaptadas (Grupo3). Sexo*

TECNICA:

De acuerdo a los hallazgos clínicos, unidos a la información que nos ha brindado la exploración visual, manual y fundamentalmente colangiográfica, que sugieran la existencia de litiasis de la vía biliar principal, se decide la exploración instrumental del hepáto-colédoco. En algunas oportunidades hemos ampliado la incisión para mejorar la exposición de la vía biliar principal. La exploración de la misma se puede realizarse por diferentes vías: 1) transcística. 2) por colédoco o hepaticotomía supra-duodenal. 3) transduodenal y transpapilar. En nuestra experiencia hemos empleado la segunda vía de acceso, sorprendentemente y por supuesto en

los casos de litiasis simple hemos podido practicar perfectamente la exploración y extracción de los litos de la vía biliar principal. Obviamente que en los pocos casos más complejos que requirieron una amplia maniobra de Kocher y una instrumentación laboriosa de la vía biliar principal, hemos tenido que recurrir para facilitar las maniobras a una ampliación de la incisión quirúrgica, siempre adaptadas a las particularidades de cada caso.

La coledocotomía la realizamos en la porción supra-duodenal del colédoco, siempre en sentido transversal, en un sitio lo más próximo al duodeno. En todos los casos practicamos la movilización duodeno-pancreática o maniobra de Vautrin-Kocher en forma limitada al sector de la rodilla superior del duodeno. Para tal fin colocamos una pinza de Gregoire a nivel de la cara anterior de la segunda porción del duodeno para tracción antero-lateral izquierda. Se secciona el peritoneo parietal posterior y se moviliza el duodeno-páncreas (Fig. 27). Se colocan dos puntos jalones para facilitar la apertura de la cara anterior del colédoco en una extensión relacionada al calibre del mismo y que permita las maniobras exploratorias y de extracción de cálculos. (Fig. 28 A y B).

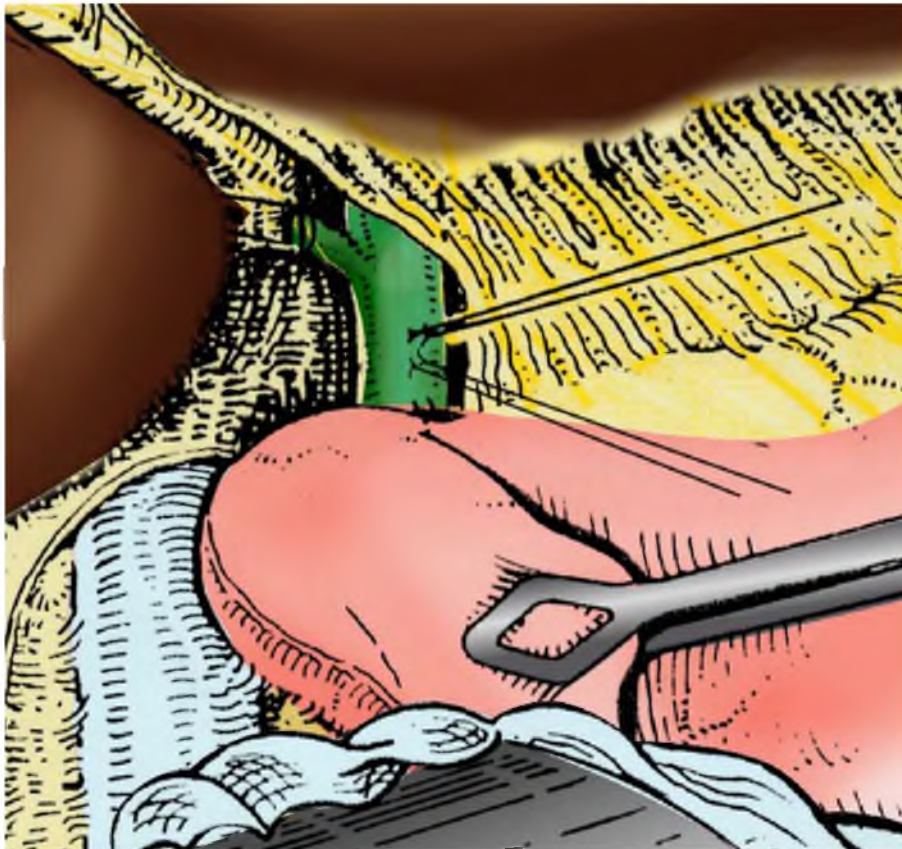
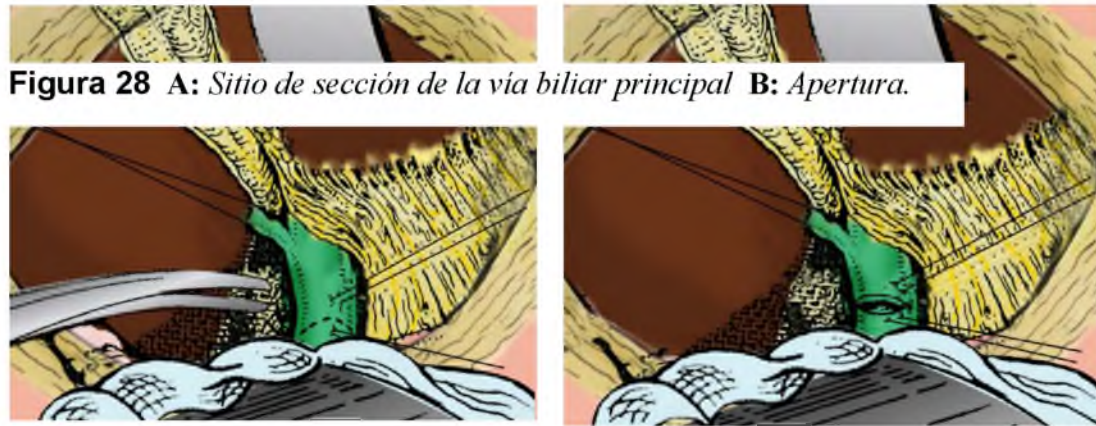

Figura 27: *Jalonamiento del colédoco y maniobra de Kocher.*



De acuerdo a la información que nos ha brindado la Mirizzigrafía en relación al número y ubicación de los cálculos, se extraen las concreciones más próximas con la pinza de Randall-Mirizzi. Los litos distales pueden ser desplazados hacia la coledocotomía por medio de una suave presión ejercida por el dedo índice y pulgar de la mano izquierda. (Fig.29 A y B). Aún en ausencia de imágenes sospechosas deberá siempre investigarse instrumentalmente los conductos hepáticos.

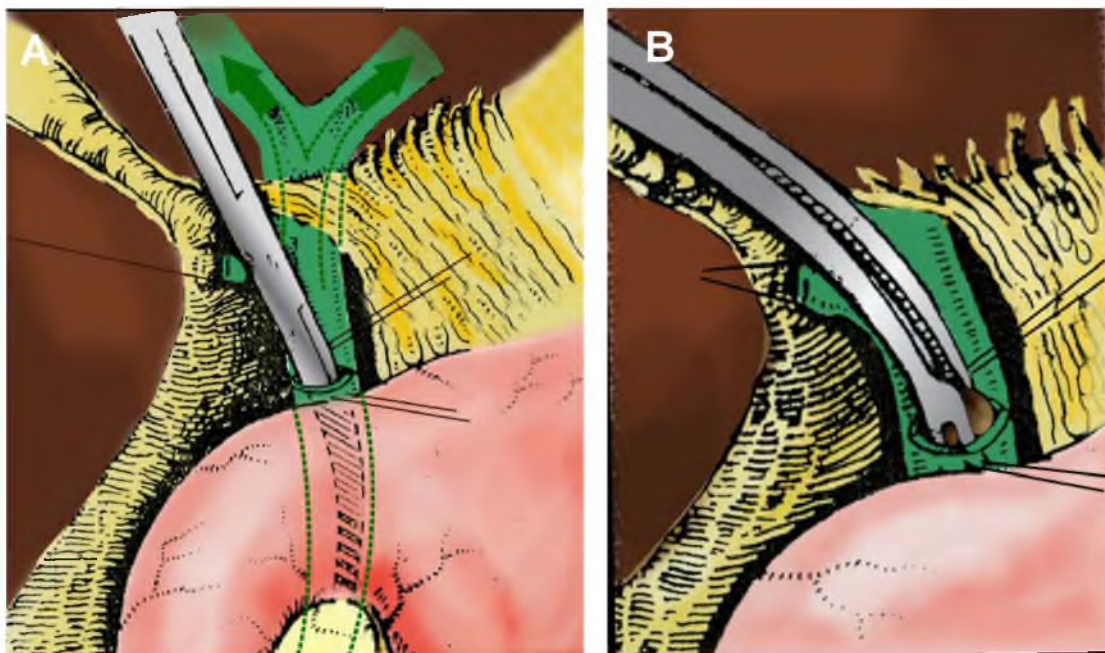


Figura 29 A: Exploración instrumental distal de la vía biliar principal B: Extracción de un cálculo

La exploración del colédoco distal y la papila deben completarse con la introducción de un benique. En algunos casos se percibe fácilmente la sensación táctil del paso del benique por la papila. Posteriormente, se procede a lavar en sentido descendente y ascendente la vía biliar principal. Para tal fin, se introduce una sonda con orificio terminal, para inyectar a presión solución fisiológica y simultáneamente ir retirando el tubo para que la corriente arrastre los posibles restos ó pequeños cálculos hacia fuera. (Fig. 30 A y B).

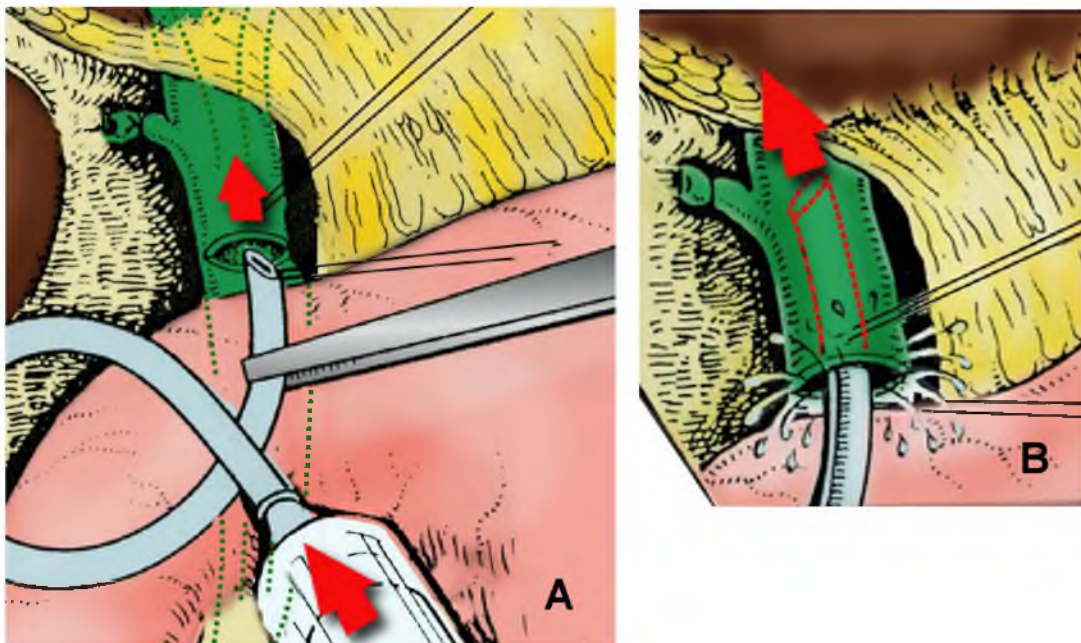


Figura 30 A: Ligadura del conducto cístico y lavaje en sentido proximal y distal de la vía biliar principal B: Inyección a presión de solución fisiológica mientras se retira el tubo para arrastrar restos o pequeños cálculos.

Completado el tratamiento de la patología de la vía biliar principal y cuando hay certeza sobre la indemnidad de la misma y la permeabilidad papilar, somos partidarios de la colocación de un tubo de Kehr de rama transversal corta, con la pared posterior de la misma seccionada para facilitar su extracción en el postoperatorio. Para la introducción del tubo se tracciona los puntos jalones de la coledocotomía para abrir y presentar los bordes de la misma. Luego se toma con una pinza los extremos de la rama transversal y se la introduce en sentido ascendente, más allá de la unión con la porción vertical

del tubo, de tal modo que solo quede un pequeño segmento de la rama transversal opuesta fuera de la vía biliar. Para completar la maniobra, se toma esta rama distal y doblándola se la introduce en la porción distal del colédoco, es decir en dirección hacia el duodeno (Fig. 31 A y B).

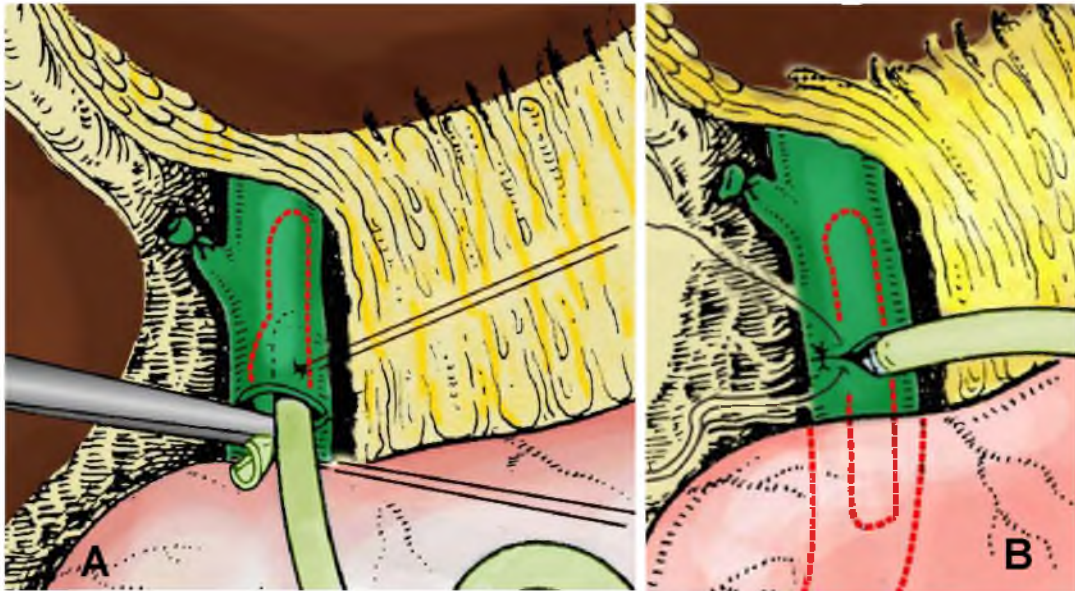


Figura 31 A: Colocación de un tubo de Kehr de rama transversal corta. **B:** Sutura transversal de la coledocotomía.

Colocado el tubo se verifica su correcta posición movilizándolo suavemente en el interior del hepáto-colédoco y también por medio de la palpación. Se realiza una sutura transversal de la coledocotomía con puntos separados de material reabsorbible y control de la coledocorrafia con la instilación de solución fisiológica con una jeringa por el tubo de Kehr. Posteriormente se realiza una colangiografía de verificación para comprobar la ausencia de cálculos y además corroborar la correcta colocación del tubo (Fig. 32).

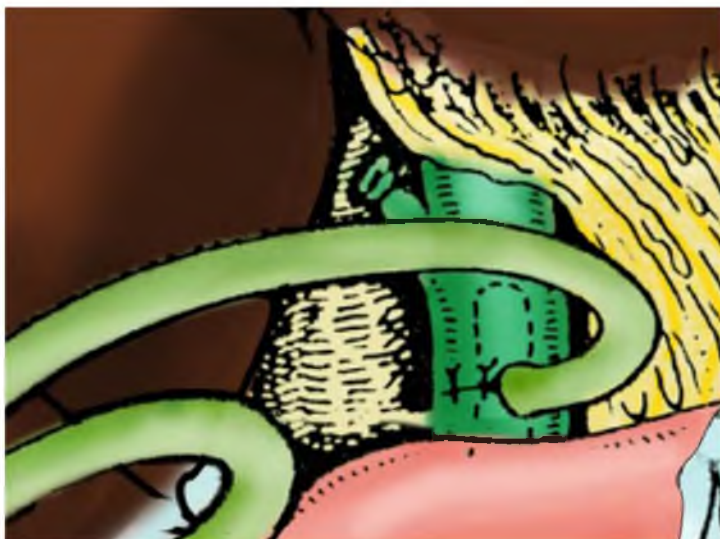

Figura 32:
*Colangiografía
de verificación
por el tubo de
Kehr.*

En nuestra escuela quirúrgica ante la mínima duda sobre las características anatómo-funcionales del tercio distal del colédoco, tanto al iniciar el estudio colangiográfico de la vía biliar principal, como después de la colangiografía de verificación, realizamos en forma sistemática, la inyección endovenosa de algún agente que permita la dilatación del mecanismo esfinteriano, para diferenciar un problema orgánico o funcional a este nivel. En relación al producto farmacológico hemos utilizado la CCK-PZ, el glucagón o la buscapina por vía EV.

Si se observa alguna anomalía, deberá retirarse el tubo de Kehr y completar el tratamiento de la patología residual. Por el contrario, si el colangiograma es normal, la intervención es terminada lavando con solución fisiológica el área quirúrgica. Colocación de un drenaje aspirativo a nivel del hiato de Winslow que se exterioriza y fija a una pequeña incisión complementaria en el flanco derecho, mientras al tubo de Kehr lo hacemos salir por el trayecto más directo y sin acodaduras (Fig. 33).

Cierre de la laparotomía y fijación cuidadosa del tubo de Kehr a piel (Fig. 34).

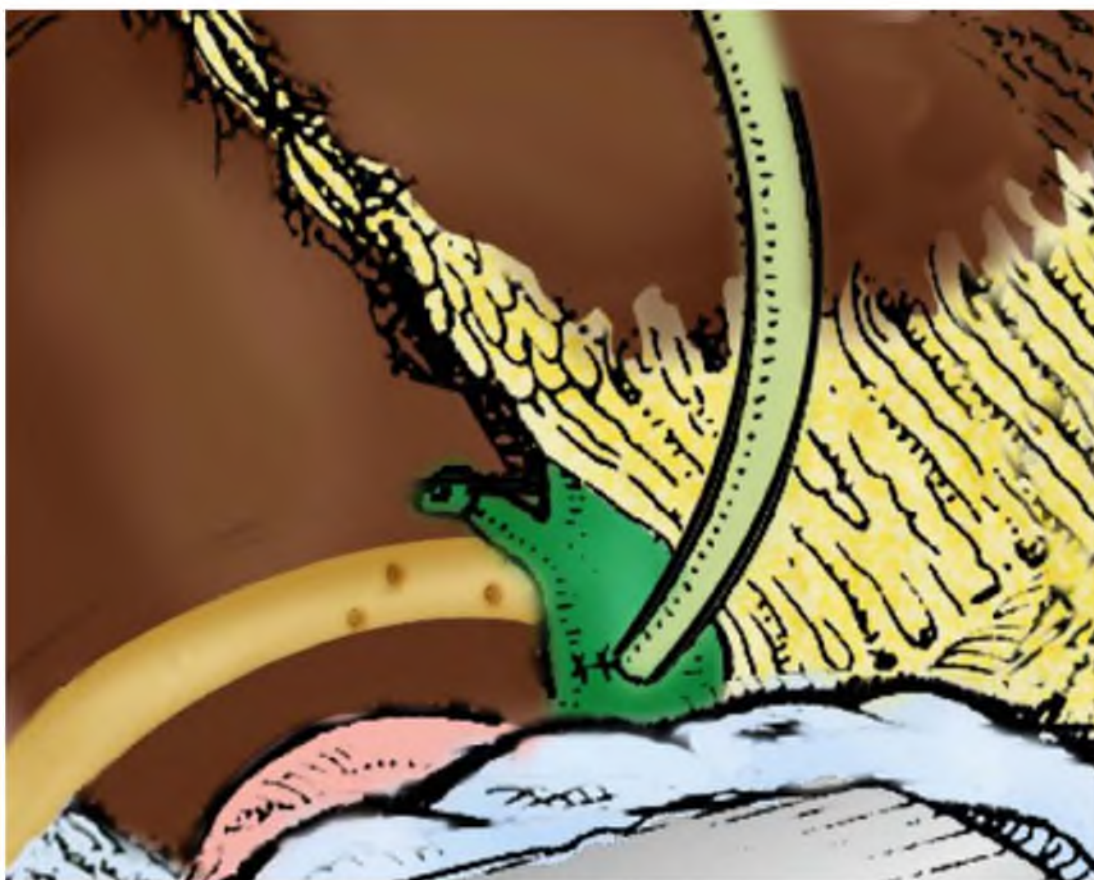


Figura 33: Colocación del drenaje aspirativo a nivel del hiato de Winslow

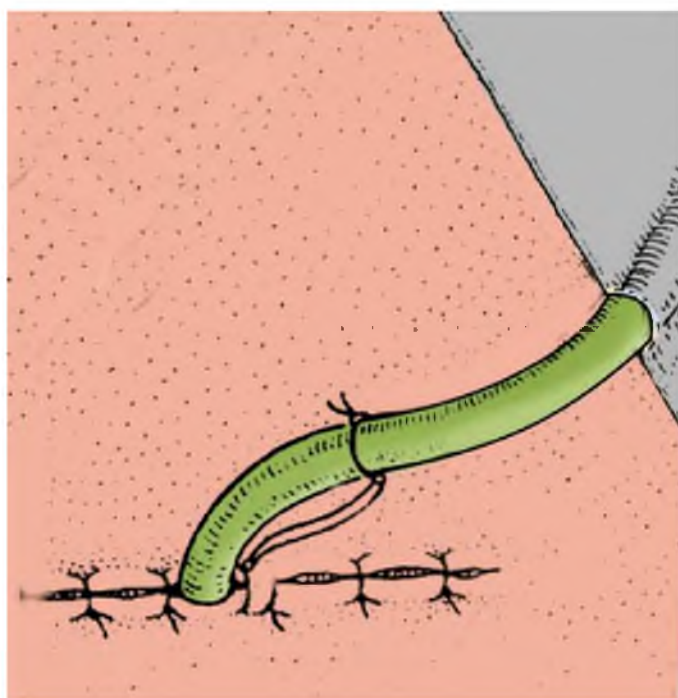


Figura 34: Exteriorización lo más directamente posible del tubo de Kehr y fijación del mismo. Cierre de la laparotomía

CAPITULO III
RESULTADOS

COLECISTECTOMIA POR VIDEO-LAPAROSCOPIA. GRUPO 1

En este grupo no hubo mortalidad. Con respecto a la morbilidad podemos dividirlos en complicaciones intra operatorias y post operatorias, y estas últimas en médicas y quirúrgicas.

Se considera como un accidente ó incidente intra-operatorio a los eventos que han ocurrido en el transcurso de este procedimiento: La apertura vesicular con o sin salida de cálculos, la hemorragia, la lesión de una víscera hueca, los problemas técnicos del aparato, la imposibilidad de identificación de los elementos del pedículo vesicular, los cambios que producen el neumoperitoneo, y finalmente destacar la más grave de las complicaciones que son las lesiones quirúrgicas de la vía biliar principal.

Sobre los 370 pacientes operados, se han observado 54 casos de complicaciones intra operatorias (14,59%), de las cuales en algunas oportunidades se presentaron 2 ó más accidentes en un mismo paciente. Es de hacer notar que una vez que aparecieron las complicaciones, no implicó en forma sistemática una conversión de este método a una cirugía convencional.

En relación al aspecto macroscópico intra operatorio de la vesícula biliar en el examen video-laparoscópico, pudimos observar un aspecto normal sin cambios inflamatorios y libre de adherencias en 270 casos (72,97%), en 79 oportunidades (21,35%) se encontraron hallazgos compatibles con colecistitis aguda. Finalmente, en 21 pacientes se observaron adherencias peritoneales peri vesicular sin cambios inflamatorios macroscópicos en la vesícula biliar (5,68%) (Fig. 35).

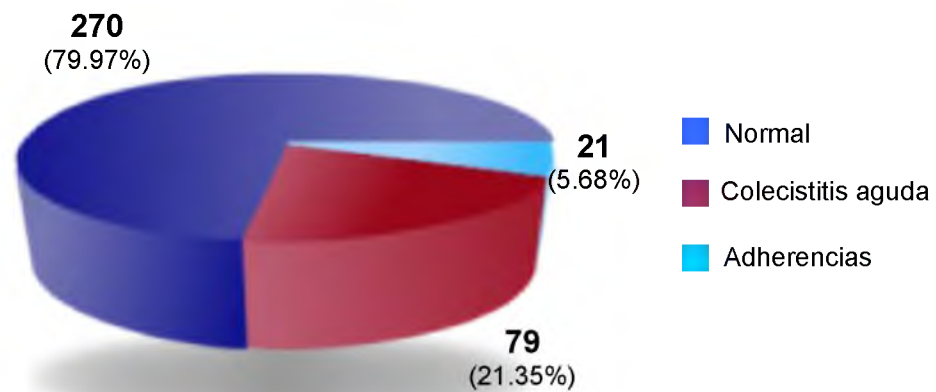


Figura 35: *Colecistectomía por Video-laparoscopia (Grupo 1). Hallazgos macroscópicos*

Dentro de las complicaciones intra-operatorias, la apertura vesicular accidental fue la más frecuente, observándose en 28 pacientes (7,56%), con salida de cálculos en 6 (1,62%), los cuales pudieron ser recuperados en su gran mayoría. Durante la disección del triángulo de Calot, en la identificación de la arteria cística, es posible una hemorragia a partir de sus ramas, hecho que ocurrió en 20 oportunidades (5,40%), controlándose en 17 pacientes, ya sea con electrocoagulación ó con la aplicación de un clip. Los 3 restantes fueron convertidos a cirugía convencional debido a que no pudo ser solucionado dicho sangrado. En 114 oportunidades (30,81%) se dejaron drenajes sub-hepático una vez finalizado este procedimiento, especialmente cuando el cuadro loco-regional, ya sea por el proceso flogósico ó por las dificultades en el acto operatorio. En los 256 restantes no fue necesario (69,18%).

Fueron convertidos 29 pacientes (7,83%) a una laparotomía por mini-incisión adaptadas. De ellos, en 12 oportunidades la Mirizzigrafía en el acto operatorio confirmó una litiasis colédociana (3,24%), de los cuales seis pacientes tenían antecedentes de pancreatitis aguda y en otros seis habían presentado un cuadro de colecistitis aguda. En 9 casos por no poder acceder al pedículo para la identificación de sus elementos por el proceso inflamatorio sobre el triángulo de Calot (2,43%), en 3 casos por una hemorragia incontrolable (0,81%), en 3 por una vesícula escleroatrófica (0,81%), en uno

por la existencia de una fístula colecisto-duodenal (0,27%), y finalmente también en uno, por bilirragia debido a una lesión del conducto cístico al realizar la Mirizzigrafía (0,27 %) (Fig. 36).

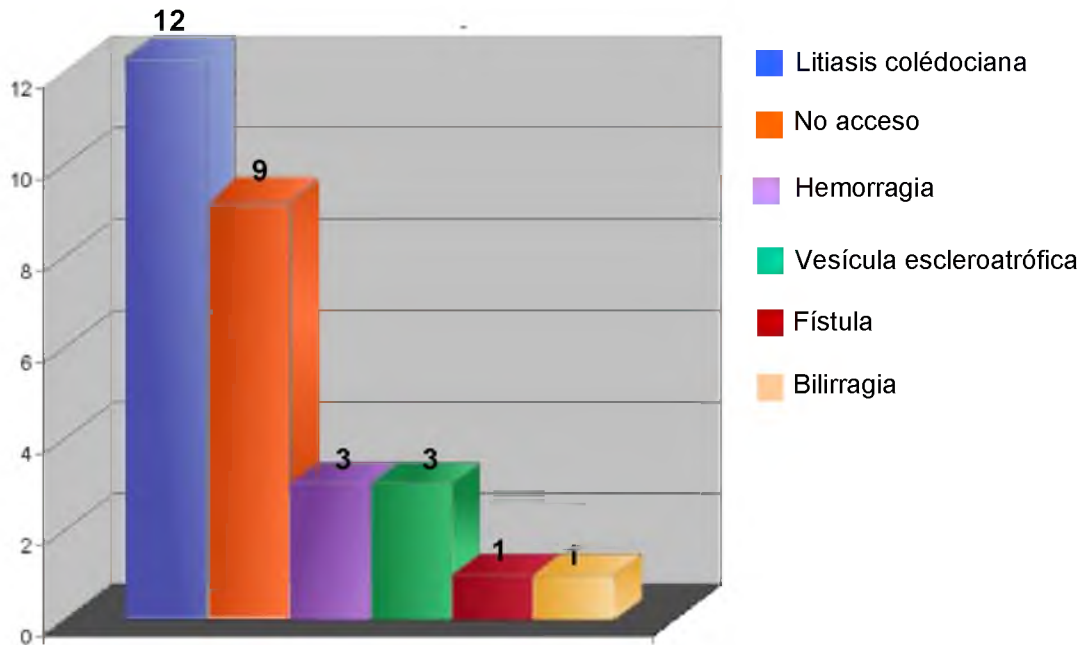


Figura 36: *Colecistectomía por Video-laparoscopia (Grupo 1).
Causas de conversión en 29 pacientes*

La extracción vesicular en los 341 pacientes que completaron el procedimiento video-laparoscópico se realizó por la incisión peri-umbilical, lo cual no hubo dificultades en 267 pacientes (78,29%). En 68 casos (19,94%) se necesitó una ampliación de la incisión umbilical para extraer la vesícula, ya que contenían cálculos grandes, y en 6 oportunidades (1,75%), se realizó la destrucción de la litiasis en el interior de la vesícula biliar con una pinza de Gregoire, para permitir su extracción (Fig. 37).

En relación, a las complicaciones postoperatorias de este procedimiento, como dijimos anteriormente las dividimos en 2 tipos: la de orden médico que se presentaron en dos pacientes (0,58%) y las relacionadas con la cirugía que ocurrieron en 7 casos (2,05%) (Fig. 38). Dentro de las primeras se observó un paciente (0,29%) con una insuficiencia renal postoperatoria, que evolucionó favorablemente con tratamiento médico. En el segundo (0,29%) se detectó un enfisema subcutáneo como complicación del neumoperitoneo, que evolucionó favorablemente.

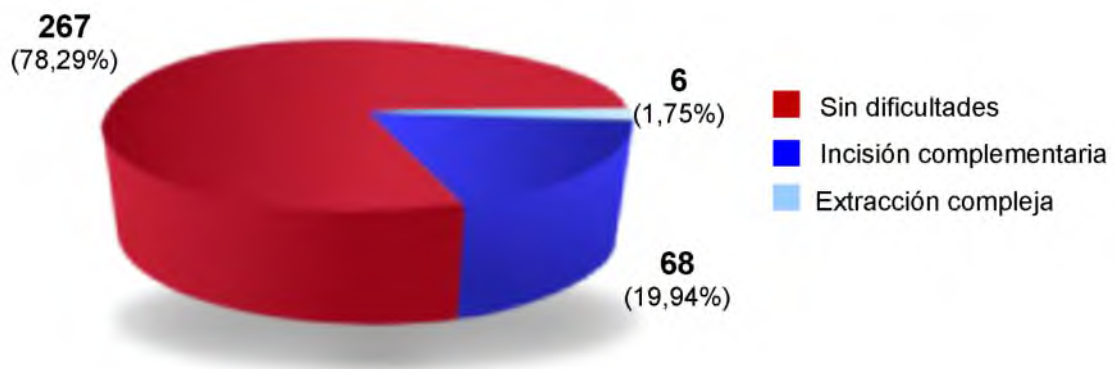


Figura 37: *Colecistectomía por Video-laparoscopia (Grupo 1). Extracción vesicular*

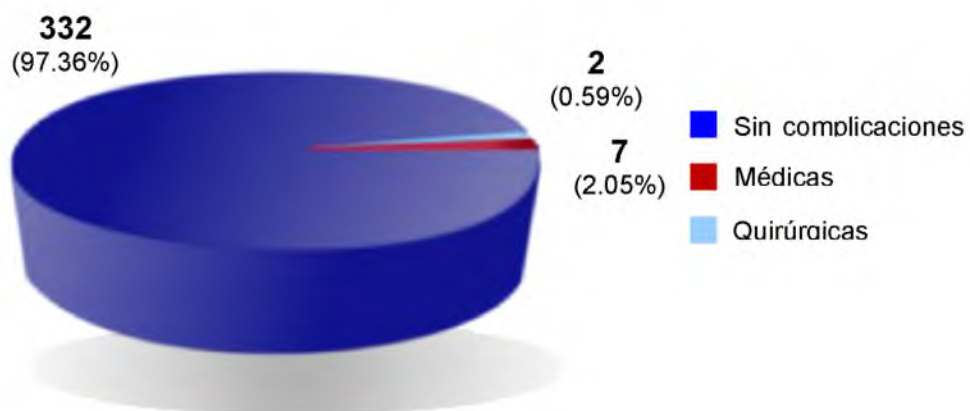


Figura 38: *Colecistectomía por Video-laparoscopia (Grupo 1). Morbilidad*

Dentro de las segundas, es decir las relacionadas a las complicaciones quirúrgicas, observamos dos colecciones subfrénicas (0,58%), diagnosticada por ecografía, y tratadas una de ellas por punción dirigida con la colocación de un drenaje, que tuvo una evolución satisfactoria, y la otra fue controlada con antibióticos de amplio espectro. Se identificaron dos bilirragias por el tubo de drenaje (0,58%), en un caso ante la sospecha de una lesión quirúrgica de vía biliar, se procedió a la laparotomía exploradora, observándose en el acto operatorio la salida del clip del cístico, procediéndose a su ligadura con buena evolución del paciente. En el otro, se comprobó en la exploración quirúrgica una lesión probablemente térmica de forma puntiforme

sobre la vía biliar principal a nivel del colédoco supra-duodenal, que fue resuelto con la colocación de un tubo de Kehr, estando a tres años de la intervención quirúrgica asintomático. Hubo una hemorragia (0,29%), que necesito la exploración abdominal ante el cuadro de hemoperitoneo, demostrándose un sangrado en el lecho vesicular. Finalmente, se observaron dos complicaciones en la pared abdominal a nivel del ombligo: un hematoma (0,29%) y una supuración (0,29%) que evolucionaron favorablemente (Fig. 39).

El tiempo promedio de duración de la colecistectomía por video-laparoscopia fue de 60 minutos, (rango 25-240 minutos). Con respecto al tiempo de hospitalización, el promedio de los 370 pacientes de este grupo fue de 2 días (rango 2-10 días), incluyendo los pacientes laparotomizados. Sin embargo, si analizamos independientemente los 341 pacientes que completaron el procedimiento por video-laparoscopia, el tiempo promedio fue de 1,5 días (rango 1-3 días).

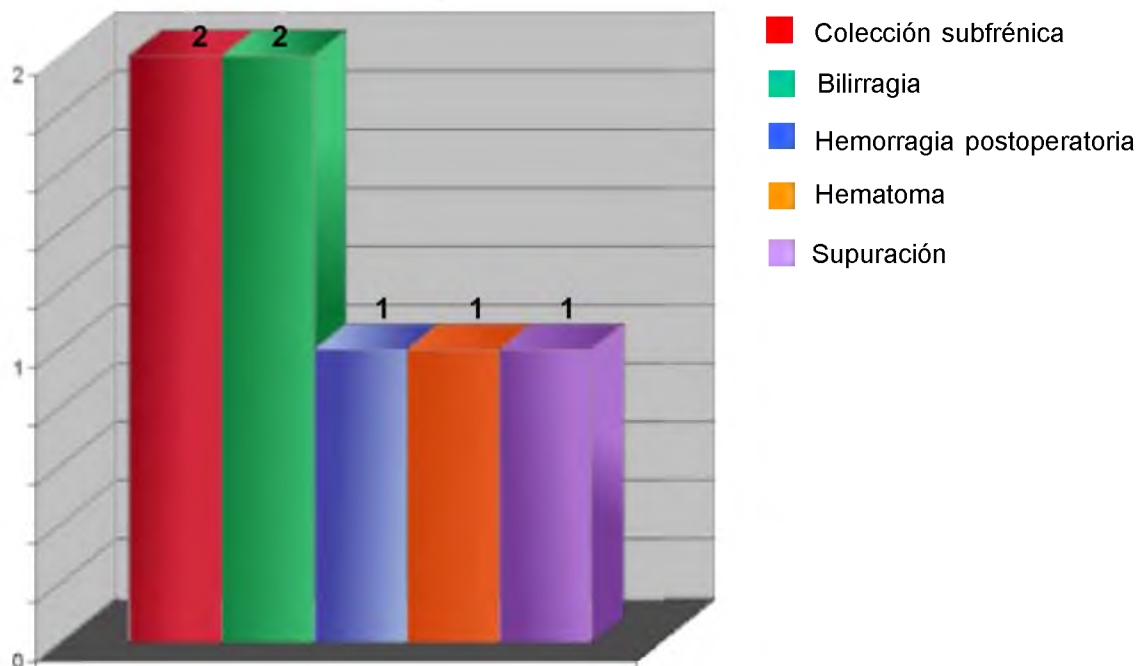


Figura 39: Colecistectomía por Video-laparoscopia (Grupo 1).
Registro de las complicaciones quirúrgicas en 7 pacientes

En relación a la anatomía patológica, del total de los 370 casos se demostró una colecistitis aguda en 100 pacientes (27,02%) y en 270 casos (72,97%) una colecistitis crónica (Fig. 40).

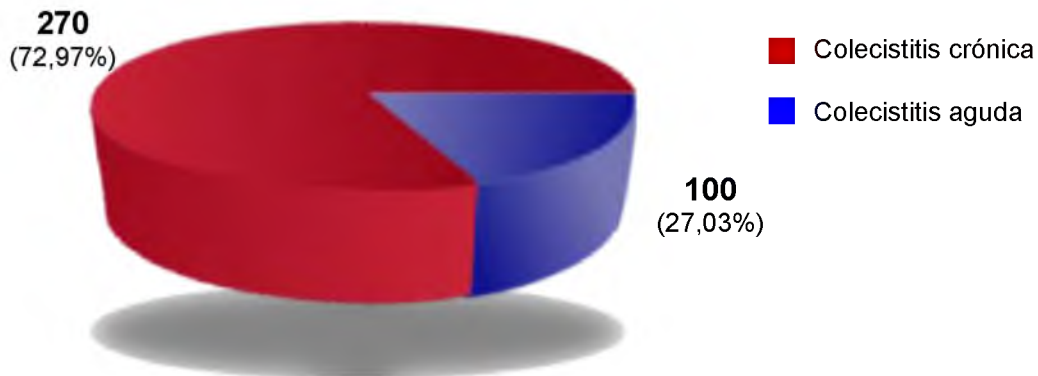


Figura 40: *Colecistectomía por Video-laparoscopia (Grupo 1). Anatomía patológica*

COLECISTECTOMIA POR MINI-INCISIONES ADAPTADAS. GRUPO 2

En este grupo, tampoco hubo mortalidad. Con respecto a la morbilidad la hemos dividido como en el GRUPO 1, en complicaciones intra operatorias y post operatorias, y estas últimas en médicas y quirúrgicas.

En esta experiencia hemos realizado una laparotomía transversa tipo Mc Gregor, que nos permitió realizar sin dificultades la colecistectomía previa evacuación vesicular por punción, y sin necesidad de ampliar la incisión en 351 pacientes (82,78%). En los 73 casos restantes (17,22%) se procedió a la sección muscular parcial ó totalmente del músculo recto, para poder concluir el acto quirúrgico, por la existencia de cambios inflamatorios peri vesiculares ó por compromiso de la vía biliar principal (Fig. 41).

En relación a los hallazgos macroscópicos intra operatorios de la vesícula biliar en la laparotomía nos permitió observar una vesícula libre de adherencias en 283 casos (66,7%), y en 141 (33,2%) se comprobó un cuadro con diferentes cambios inflamatorios en la vesícula biliar.

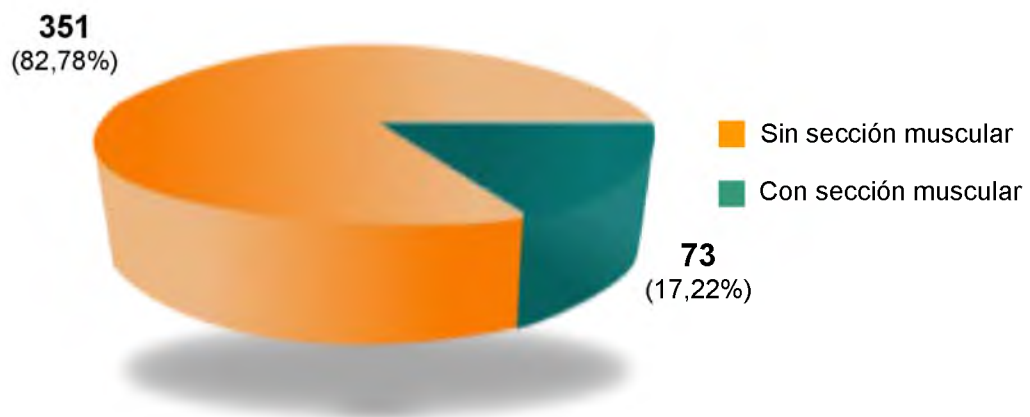


Figura 41: *Colecistectomía por Mini-incisiones adaptadas (Grupo 2).
Sección muscular*

En 335 pacientes (79%) se llevo a cabo una colangiografía intraoperatoria ó Mirizzigrafía, que permitió detectar en 42 casos (9,90%) una litiasis colédociana, en los 89 (20,99%) restantes no pudo realizarse este procedimiento debido a la dificultad de tipo técnico para poder cateterizar el conducto cístico (Fig. 42).

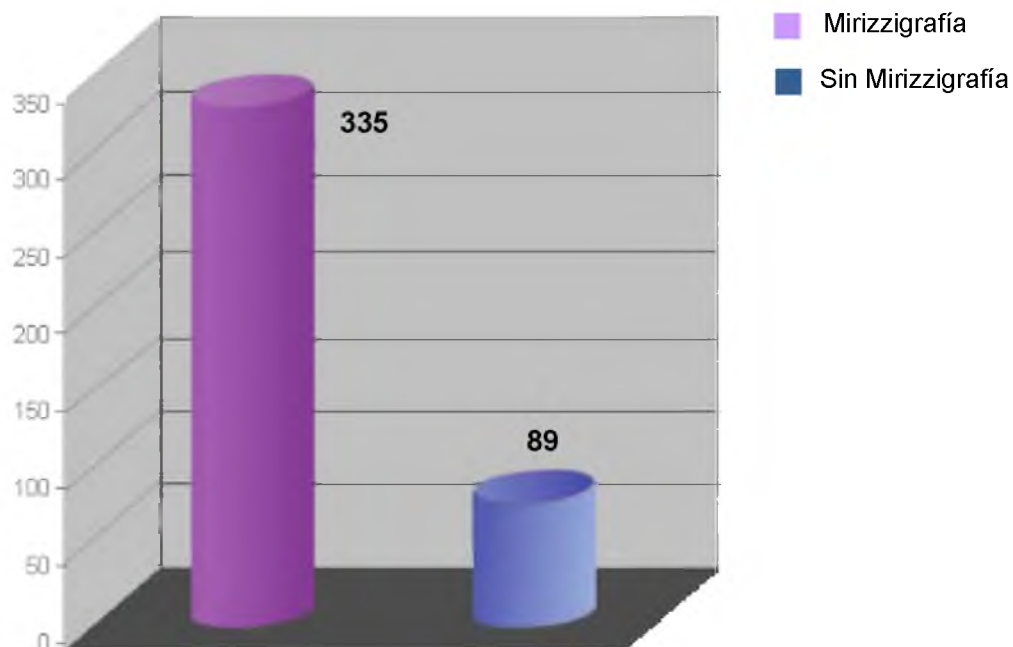


Figura 42: *Colecistectomía por Mini-incisiones adaptadas (Grupo 2).
Colangiografía intraoperatoria*

En relación a la morbilidad, hubo 36 complicaciones (9,42%), de los 382 pacientes de este grupo de mini-incisiones adaptadas, donde se las puede dividir en las de orden médico que se presentaron en siete pacientes (1,83%) y las relacionadas con la cirugía que ocurrieron en veinte y nueve casos (7,59%) (Fig. 43). En las primeras, 4 pacientes operados con anestesia peridural (1,04%) necesitaron una sonda vesical por retención urinaria, con buena evolución posterior. Tres pacientes tuvieron una atelectasia pulmonar (0,78%) que con quinesioterapia respiratoria y el tratamiento médico evolucionaron favorablemente.

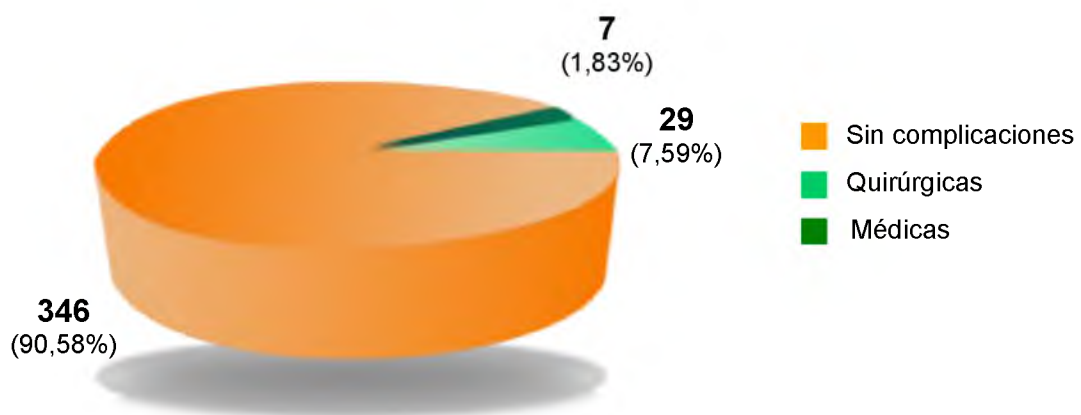


Figura 43: *Colecistectomía por Mini-incisiones adaptadas (Grupo 2). Morbilidad*

Entre las segundas, debemos destacar que 19 pacientes tuvieron un hematoma de la herida quirúrgica (4,97%) que se resolvió con tratamiento médico. Ocho pacientes (2,09%) padecieron una supuración de la incisión que con antibióticoterapia se resolvió favorablemente. Finalmente 2 pacientes (0,52%) tuvieron una bilirragia por el tubo de drenaje que cesó en forma espontánea al segundo y tercer día respectivamente sin complicaciones (Fig. 44).

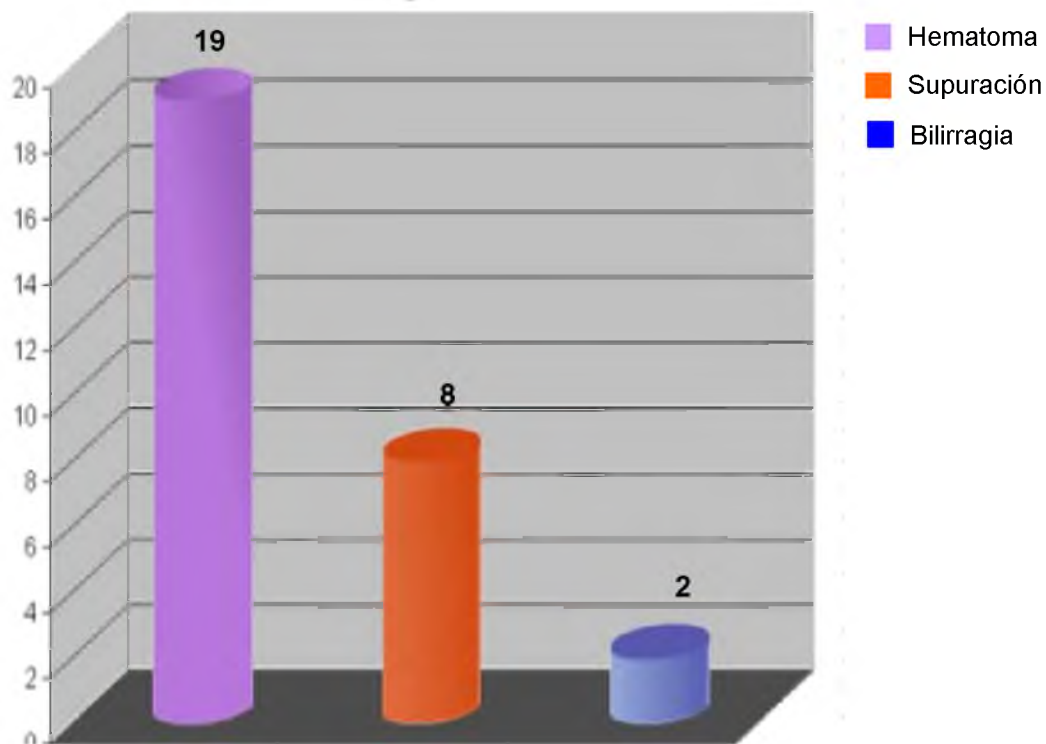


Figura 44: *Colecistectomía por Mini-incisiones adaptadas (Grupo 2). Registro de las complicaciones quirúrgicas en 29 pacientes.*

En relación a la evolución postoperatoria, la gran mayoría de los pacientes tuvieron una movilización precoz, ingesta de líquidos con buena tolerancia, ruidos intestinales normales y necesitaron muy poca analgesia, generalmente dentro de las 24 hs.

El tiempo promedio de duración de la colecistectomía por mini-incisiones adaptadas para los 382 pacientes fue de 38 minutos, (rango 20-90 minutos). Debemos destacar que si tomamos el tiempo promedio en los 283 pacientes con litiasis biliar no complicada fue de 30 minutos y en los casos con colecistitis aguda y/o colédocolitiasis fue de 50 minutos.

El tiempo de hospitalización del total de los pacientes fue de 1 a 19 días, con un promedio de 3,5. Sin embargo, si observamos el grupo de los pacientes con litiasis biliar no complicada el promedio fue de 2 días (rango 1-10 días).

El tamaño de las incisiones vario de 3,5 a 7 cm., para los 382 pacientes de este grupo, pero debemos destacar que en los casos de litiasis biliar no complicada el tamaño fue entre 3,5 a 4,5 cm., mientras que en la litiasis biliar complicada fue entre 5 a 7 cm. En los pacientes controlados no se comprobó eventraciones ni complicaciones a nivel de las vías biliares.

En relación a la anatomía patológica se pudo comprobar que 309 pacientes (72,87%) tuvieron cambios inflamatorios crónicos y 115 pacientes padecieron de una colecistitis aguda (27,12%) (Fig. 45).

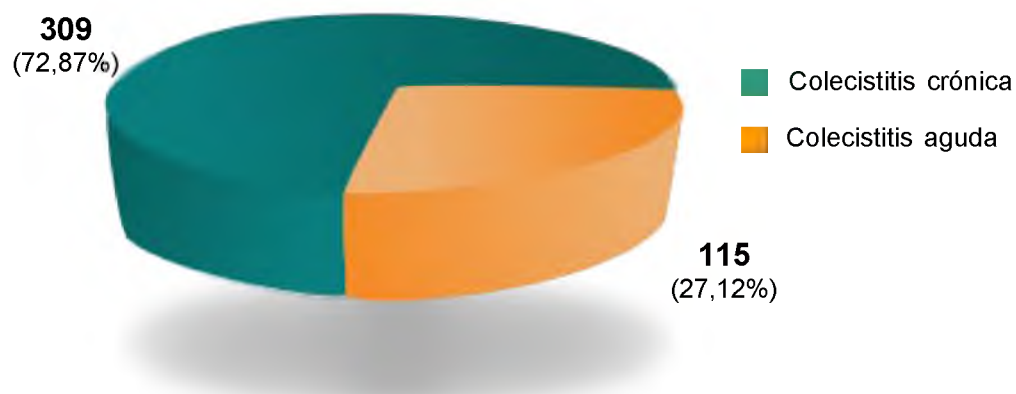


Figura 45: *Colecistectomía por Mini-incisiones adaptadas (Grupo 2). Anatomía patológica*

TRATAMIENTO DE LA LITIASIS DE LA VIA BILIAR PRINCIPAL POR MINI-INCISIONES ADAPTADAS. GRUPO 3

En este grupo hubo una muerte postoperatoria (1,85%) en un paciente añoso que fue operado por un cuadro de colecistitis aguda y litiasis colédociana, que en el postoperatorio inmediato padeció un A.C.V. falleciendo al 5to día. Con respecto a la morbilidad la hemos dividido como en los dos grupos anteriores, en complicaciones intra-operatorias y postoperatorias, y estas últimas en médicas y quirúrgicas.

En este grupo, se detectó una colédocolitiasis, por un lado en 48 (88,88%) pacientes que previamente, ya sean en los estudios clínicos, de laboratorio ó ecográficos habían indicado dicha posibilidad, y otros 6 que corresponden a una colédocolitiasis insospechada (11,11%).

Para poder resolver esta patología y concluir el acto quirúrgico en 30 pacientes se amplió la incisión de la piel (55,55%), y en los 24 restantes no hubo necesidad de realizar este gesto quirúrgico (44,44%) (Fig. 46).

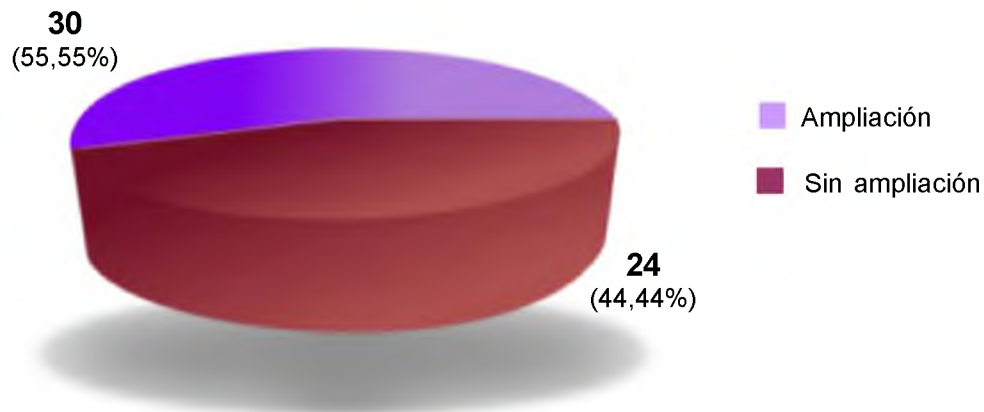


Figura 46: *Tratamiento de la litiasis de la Vía Biliar Principal por Mini-incisiones adaptadas (Grupo3). Ampliación de la incisión*

En la gran mayoría de los pacientes fueron resueltos por una coledocotomía y exploración instrumental de la vía biliar principal (92,59%) y en los 4 restantes (7,40%) que presentaban un cálculo enclavado, obligaron a una papiloesfinterotomía transduodenal (Fig. 47).

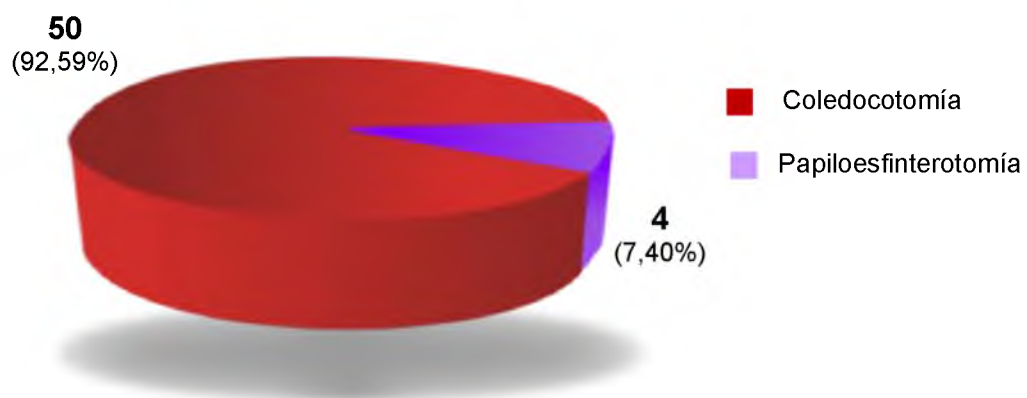


Figura 47: *Tratamiento de la litiasis de la Vía Biliar Principal por Mini-incisiones adaptadas (Grupo3). Tratamiento de la patología de la vía biliar principal*

El tamaño de los cálculos en la vía biliar principal tuvo un promedio de 11 mm (rango 5-20 mm), y una cantidad variable de 1 a 6 cálculos, con una morfología que en su gran mayoría era de tipo facetado.

En relación a la morbilidad, hubo 11 complicaciones en los 54 pacientes de este grupo (20,37%), donde se las puede dividir en las de orden médico que se presentaron en cuatro pacientes (7,40%) y las relacionadas con la cirugía que ocurrieron en siete oportunidades (12,96%) (Fig. 48). Entre las primeras, 2 pacientes operados con anestesia peridural (3,70%) necesitaron una sonda vesical por retención urinaria, con buena evolución posterior, 2 presentaron una atelectasia pulmonar (3,70%) que con quinesioterapia respiratoria y tratamiento médico evolucionaron favorablemente.

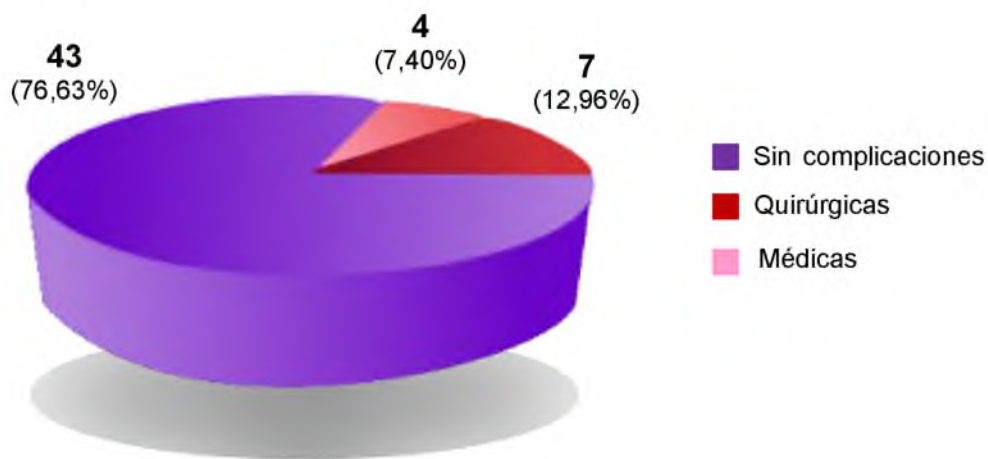


Figura 48: *Tratamiento de la litiasis de la Vía Biliar Principal por Mini-incisiones adaptadas (Grupo3). Morbilidad*

Entre las segundas, debemos destacar que 3 pacientes tuvieron un hematoma de la herida quirúrgica (5,55%), todos con evolución favorable. Dos casos (3,70%) padecieron una supuración de la incisión que con antibióticoterapia se resolvieron satisfactoriamente. Finalmente 2 pacientes (3,70%) presentaron un síndrome febril debido a una colección subfrénica diagnosticada por ecografía abdominal y tratada con una punción percutánea dirigida que permitió solucionar el problema (Fig. 49).

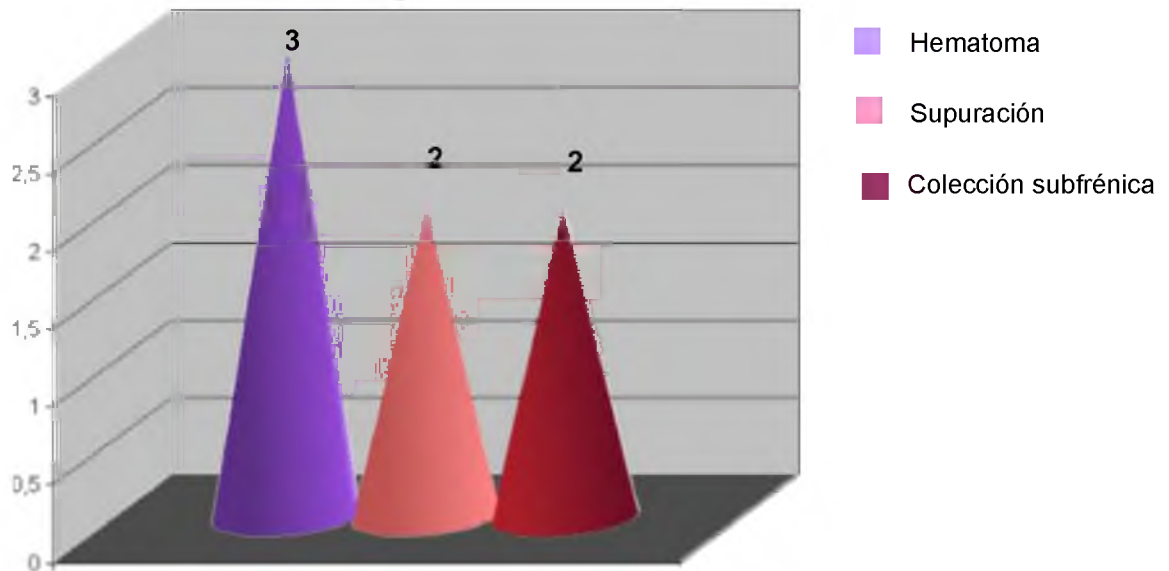


Figura 49: *Tratamiento de la litiasis de la Vía Biliar Principal por Mini-incisiones adaptadas (Grupo3). Registro de las complicaciones quirúrgicas en 7 pacientes.*

En relación a la evolución postoperatoria, la gran mayoría de los pacientes tuvieron dentro de las 48 hs una movilización precoz, con buena tolerancia de líquidos, ruidos intestinales normales y muy poca analgesia.

El tiempo promedio de duración del acto quirúrgico en este grupo fue de 50 minutos (rango 40-90 minutos). Asimismo, el tiempo de hospitalización del total de los pacientes en promedio fue de 4,5 días (rango 3-19 días). El tamaño promedio de las incisiones fue de 5,5 cm. (rango 5-7 cm.).

En relación a la colangiografía de control en el postoperatorio mediato se observó un paciente con litiasis residual (1,85%), que fue tratado con éxito por medio de la extracción percutánea a través del trayecto fistuloso. En los pacientes controlados no se ha demostrado eventraciones.

CAPITULO IV
DISCUSION

La historia de la colecistectomía a cielo abierto está jalonada por una larga presentación de publicaciones de pequeños gestos que han permitido llegar a una técnica reglada y segura, con un riesgo operatorio inferior al 1% ⁽⁶²⁾. No obstante, queremos destacar dos hechos fundamentales en el desarrollo de la cirugía biliar. Por un lado, que la primera operación sobre la vesícula biliar fue realizada en 1867 por John S. Bobbs (EEUU), en una mujer de 31 años con un cuadro de hidropesía vesicular, a quien se le practicó una colecistostomía con remoción de los cálculos. La paciente tuvo una recuperación satisfactoria y vivió hasta los 77 años ⁽²⁹⁾. Y por el otro, el hecho de que a nivel mundial es aceptado, que la primera colecistectomía fue realizada por Langembuch en Berlín en 1882 ⁽¹¹²⁾.

La colecistectomía, a nivel mundial tal vez sea el segundo procedimiento quirúrgico más realizado en cirugía general, superado solamente por la reparación de las hernias inguinales. A través de los años, la colecistectomía ha sufrido diferentes cuestionamientos, ya sea, por la hipotética importancia de la vesícula en la fisiología biliar, como así también por el riesgo quirúrgico que significaba la operación en épocas tempranas del nacimiento de este procedimiento. En sus comienzos, dentro de los aspectos cuestionables de este procedimiento, destacaban la mortalidad, las complicaciones postoperatorias, y los resultados no satisfactorios en etapas tardías. Kune y cols. ^(82, 111) referían que cerca del 10 al 25% de los pacientes sometidos a la colecistectomía podrían padecer complicaciones, y dentro de ellas las más comunes eran los problemas pulmonares, seguidos por las infecciones de la herida, las colecciones intra-abdominales, la trombosis venosa profunda y las complicaciones cardiovasculares.

Aunque la colecistectomía ha sido unánimemente considerada como el método ideal para el tratamiento de la colélitiasis por más de 100 años, su posición dominante, ha sido tratada de cambiar por el desarrollo de diferentes modalidades no operatorias, fundamentada en algunos aspectos de lo expuesto anteriormente. Dentro de ellos tenemos, por ejemplo a los agentes orales para la disolución de cálculos ⁽¹⁹³⁾, los de contacto con methyl-tert-butyl-ether (MTBE) ⁽²³⁰⁾, las ondas de shock por litotricia ⁽¹⁹²⁾,

etc. Sin embargo, estos métodos no ganaron su aplicación en forma rutinaria, siendo la colecistectomía el procedimiento universalmente realizado, y se estima, que por ejemplo en un país como EEUU ⁽¹⁸⁷⁾, son operados cada año por litiasis biliar entre 500.000 a 700.000 pacientes.

Los resultados de la colecistectomía en el tratamiento de la colecistolitiasis no complicada a través del siglo XX han sido excelentes. Las estadísticas menos favorables registran un 90 % de curaciones definitivas, y en la presente experiencia tanto en la cirugía por video-laparoscopia, como por mini-incisiones son inclusive superiores al porcentaje referido. Esta cifra se eleva a medida que las operaciones se realizan respetando estrictamente conceptos tácticos y técnicos, bien establecidos a través de los años, evitándose por un lado, los siempre angustiantes accidentes operatorios como las lesiones quirúrgicas de la vía biliar, hemorragias, etc., y por el otro las mal llamadas secuelas de la colecistectomía. El criterio intervencionista en el tratamiento de la colélitiasis se basa en los resultados de la experiencia, sumado a los conocimientos de los mecanismos etiopatogénicos, y a la ausencia de un neo fisiologismo llamativo y se fundamenta especialmente para diagnosticar la enfermedad litiásica en la clínica, la ecografía abdominal y la exploración radiológica intraoperatoria.

Dentro de las numerosas contribuciones quirúrgicas históricas, queremos mencionar a Frank Glenn ⁽⁷⁰⁾, quien insistió y popularizó que en la colecistectomía convencional, la identificación y jalonamiento inicial de los elementos canaliculares a nivel del triángulo de Calot, era el gesto quirúrgico fundamental para la seguridad del procedimiento. Aconsejaba continuar la colecistectomía desde el fondo hasta dicho triángulo y realizar la colangiografía operatoria sin haber ligado previamente el conducto cístico y la arteria homónima. Esta táctica operatoria, sin duda de gran jerarquía para esa época, ha ido perdiendo vigencia por muchas razones, entre las que destacamos, el menor compromiso anatomopatológico de la región al operar lesiones más tempranas, a los grandes progresos ocurridos en el campo de la anestesia y de la rehabilitación de los pacientes, como así también a la

aparición de la video-laparoscopia que desde sus inicios ha difundido la colecistectomía anterograda.

La exploración radiológica durante el acto operatorio, fue introducida por Pablo Luis Mirizzi, desde nuestro servicio en el Hospital Nacional de Clínicas de la Universidad Nacional de Córdoba, a partir de su primera observación realizada el 20 de junio de 1931 ⁽¹⁴⁰⁾. Esta contribución científica y sus numerosas publicaciones posteriores han jerarquizado la cirugía de Córdoba y del país, siendo un hito mencionado y reconocido en todos los servicios quirúrgicos del mundo. Mirizzi puso énfasis y pasión en la difusión de este procedimiento, señalando en reiteradas oportunidades en libros y publicaciones ^(141, 142), las ventajas de realizar en forma sistemática la colangiografía intraoperatoria, lo cual debía constituir uno de los tiempos fundamentales de la cirugía biliar. Su ejecución correcta y en forma sistemática, unida a una exacta interpretación de las imágenes obtenidas, proporciona una precisión diagnóstica acerca de las afecciones de la vía biliar principal, difícil de alcanzar con los métodos manuales e instrumentales disponibles, aún con la ecografía intraoperatoria.

Este procedimiento radiológico intra-operatorio, sigue siendo sostenido por la mayoría de las escuelas quirúrgicas, más aún después de la introducción de la colecistectomía por video-laparoscopia ^(121, 198, 139, 157, 238, 252), en que la falta de una información obtenida a partir de la exploración manual, la conducta a seguir en el tratamiento de la patología biliar se fundamenta casi exclusivamente en los hallazgos que brinda la clínica, la ecografía abdominal y una excelente colangiografía intra-operatoria.

Mallet Guy ⁽¹²⁸⁾, Caroli ⁽³⁵⁾, y en nuestro medio Aguirre ⁽²⁾, y Giffoniello ⁽⁶⁶⁾ insistieron en la importancia de los estudios manométricos de las vías biliares, realizadas, ya sea, en forma independiente o simultáneamente con la colangiografía intraoperatoria, estableciendo conceptos precisos, que podían obtenerse con esta exploración. Sin embargo, y quizás debido a la introducción en muchos ambientes quirúrgicos de la colangiografía dinámica, la manometría intraoperatoria fue progresivamente perdiendo vigencia, pero sin duda contribuyó enormemente a aclarar aspectos anatomo-funcionales

de la vía biliar y fundamentalmente del complejo esfinteriano bilio-duodeno-pancreático.

Los argumentos aducidos en contra del uso de la colangiografía y de la manometría intraoperatoria han sido, la influencia del operador sobre los resultados, la existencia de errores, la pérdida de tiempo, la necesidad de disponer de un instrumental complejo y sobre todo estimular la tendencia al descuido de una correcta y completa exploración manual o instrumental, esencial y siempre inexcusable cuando está indicada ⁽¹⁶⁰⁾. Ninguno de estos argumentos resiste un serio análisis. A esta actitud negativa, creemos que hay que oponer otra constructiva fundada en que la exploración manual no debe descuidarse y conserva todo su valor. Si bien es indiscutible el valor de la colangiografía intraoperatoria como técnica de exploración, debe reconocerse que lleva consigo un porcentaje reducido de error, que por lo general se verán minimizados cuando se respeten estrictamente los aspectos técnicos del procedimiento. En síntesis, la conducta terapéutica dependerá del juicio final obtenido del análisis de la historia clínica del paciente y del conjunto de datos que nos brinda la exploración con los métodos de que dispone el cirujano, donde a pesar de los años transcurridos sigue siendo a nuestro entender la colangiografía intraoperatoria, unido en algunos casos complejos a los estudios funcionales del complejo esfinteriano bilio-duodeno-pancreático.

En nuestra experiencia hemos logrado un rendimiento muy interesante en el grupo de pacientes tratados con las mini-incisiones adaptadas, logrando un porcentaje de colangiografía intraoperatoria cercano al 80 %. Por el contrario, en el grupo de la video-laparoscopia el porcentaje fue del 52,7 %, resultados difíciles de analizar aunque debemos reconocer, que la realidad en relación a la práctica sistemática de la colangiografía intraoperatoria demuestra lo contrario, siendo el porcentaje inferior en relación a la cirugía abierta, ya sea por razones técnicas o por la actitud de algunos cirujanos en la indicación de este procedimiento en base a los criterios predictivos.

Es aceptado mundialmente que el tratamiento de la litiasis biliar es quirúrgico, y que su éxito depende de diferentes factores, entre los que incluimos un diagnóstico correcto pre e intraoperatorio y un tratamiento adecuado, lo cual estará íntimamente relacionado a la capacitación y experiencia del grupo quirúrgico, sumado a la seguridad que debe brindar la institución y el equipo en general que incluye el anestesista, el clínico y el intensivista. Existen tendencias en algunos ambientes a considerar a la cirugía de las vías biliares por ser rutinario un procedimiento de menor jerarquía. Nosotros, por el contrario, creemos, que en ciertas circunstancias muchas veces impredecibles, la cirugía de las vías biliares reviste una gran complejidad, motivo que obligan a realizarlas siempre en medios adecuados y apoyados de grupos multidisciplinarios.

La colecistectomía puede ser una de las operaciones más sencillas o más difíciles de realizar, y ello depende de la patología y de las características individuales del paciente. Sin duda, la obesidad, los cuadros biliares inflamatorios previos y las intervenciones abdominales en el abdomen superior aumentan significativamente las dificultades quirúrgicas. A veces este procedimiento se acompaña de traumatismos accidentales de los elementos canaliculares del pedículo hepático, lesiones siempre graves y que por lo general requieren de un procedimiento quirúrgico ulterior para su solución.

Las indicaciones para la realización de la colecistectomía a cielo abierto han sido durante mucho tiempo la colecistitis crónica y aguda, la litiasis asintomática en pacientes con anemia falciforme, la vesícula biliar calcificada y los traumatismos de la vesícula biliar ⁽¹³⁶⁾. Con esta conducta terapéutica es posible curar a los pacientes afectados de esta patología, para prevenir las complicaciones, como así también la disminución en el probable riesgo de la evolución maligna ⁽²⁴²⁾.

En la colecistectomía laparoscópica las indicaciones son similares a las de la cirugía convencional ^(60, 170). Bueno es de destacar que en los inicios de esta cirugía hubo varias contraindicaciones relativas: cirrosis, embarazo y cirugía previa del abdomen, embarazo, obesidad, litiasis de la

vía biliar principal. Los años han demostrado que en contra de lo sugerido anteriormente la videolaparoscopia es segura y factible y para algunos superiores en cada una de estas circunstancias. Los cambios asociados con el neumoperitoneo ha sido para nosotros una indicación relativa en pacientes con enfermedad cardio-pulmonar severa ⁽¹⁷⁰⁾. No obstante, con manejo anestésico cuidadoso y cuidados pre y postoperatorios estrictos creemos que pueden realizarse la mayoría de los casos por videolaparoscopia. Finalmente, al margen de los casos en que la patología de la vía biliar se realiza a cielo abierto por practicarse una intervención quirúrgica por otra patología, como por ejemplo por hepatectomía derecha, colectomía por cáncer del ángulo hepático, etc., para nosotros, al igual que otros autores ^(221, 241), la sospecha de un cáncer de vesícula y el síndrome de Mirizzi tipo II sigue siendo resorte de la cirugía convencional. Aunque somos conscientes de que esta última patología, puede ser tratado en forma laparoscópica, creemos que el relato favorable de casos aislados no justifican la indicación sistemática del uso de la video, salvo en centros y manos muy experimentadas.

En consecuencia, en la actualidad la cirugía laparoscópica es ofrecida como opción a casi todos los pacientes con una enfermedad vesicular, debiéndose destacar las ventajas que ofrece en pacientes obesos ⁽⁶⁰⁾. Algunos autores, ^(110, 226) sobre todo en los inicios de la era laparoscópica consideraban que la colecistitis aguda no era una indicación para la colecistectomía por videolaparoscopia, concepto que al igual que muchos cirujanos del mundo no compartimos ^(36, 48, 123, 125, 251), al menos como procedimiento inicial. En nuestro trabajo, en las colecistectomías por video laparoscopia (grupo 1), operamos a 303 pacientes por colecistitis crónica (81,89 %), 59 con un cuadro de colecistitis aguda (15,95 %) y 8 con antecedentes de pancreatitis aguda (2,16 %), conformando un total de 370 pacientes de este grupo.

En el grupo de colecistectomías por mini-incisiones adaptadas (grupo 2) operamos a 283 pacientes con un cuadro de colecistitis crónica (66,74%), 99 con una colecistitis aguda (23,34%), 20 con un síndrome icterico (4,71%),

14 con antecedentes clínicos y de laboratorio de colédocolitiasis (3,30%) y finalmente 8 con un cuadro de pancreatitis aguda (1,88%), conformando un total de 424 pacientes, cuyas indicaciones están, en general, en coincidencia con la bibliografía mundial ^(56, 175, 184, 200, 225).

Los pacientes ictericos o con factores predictivos altamente sospechoso de litiasis de la vía biliar principal, ó con litiasis insospechada demostrada en la colangiografía intraoperatoria fueron reunidos en un tercer grupo. Destacamos, que en algunos de ellos que existían dudas diagnosticas, la colecistectomía fue iniciada por video-laparoscopia y ante la mínima sospecha en la colangiografía intra-operatoria de patología en la vía biliar principal, la cirugía fue convertida a cielo abierto, siguiendo el concepto de las mini-incisiones adaptadas cuyos resultados al cabo de los años nos estimularon a continuar con esta conducta.

Somos concientes que la literatura, especialmente proveniente de los países más desarrollados han popularizados el uso de Colangio-pancreatografía endoscópica retrograda (C.P.E.R.) con o sin esfinterotomía para la limpieza de la vía biliar principal, ya sea en el pre, intra ó en el postoperatorio ^(80, 152, 154). Por lo tanto, debemos reconocer que la exploración endoscópica de la vía biliar principal tiene un lugar en el tratamiento de esta patología, aunque consideramos que este procedimiento no ha ganado una amplia difusión no solo debido a la destreza técnica que debe tener el equipo quirúrgico, sino al menos en nuestro medio por la demanda de un equipamiento importante en las instituciones. Quisiéramos llamar la atención en dos hechos, en primer lugar que la exploración quirúrgica de la vía biliar principal a cielo abierto, de acuerdo a Cushieri ⁽⁴⁶⁾ y Kappor ⁽¹⁰⁴⁾ es superior en la limpieza exitosa de los conductos biliares que con la técnica endoscópica. En segundo lugar, como escuela quirúrgica sostenemos que si durante la colecistectomía convencional se demuestra por la colangiografía intraoperatoria litiasis colédociana, los mismos deberán ser removidos en el curso del mismo acto operatorio, y no confiar absolutamente en la posibilidad del tratamiento endoscópico, no siempre accesible y exitoso en todos los casos.

A través del tiempo, ha sido aceptado que la exposición quirúrgica adecuada reviste esencial importancia para la cirugía de la vesícula biliar y las vías biliares extrahepáticas. Si bien una buena exposición, es necesaria en todas las cirugías, en patología biliar sobre todo en algunos casos reviste importancia por la profundidad en la que se encuentran las estructuras a operar y las dificultades que pueden presentarse durante la intervención. Las incisiones utilizadas con mayor frecuencia para la cirugía de las vías biliares comprenden la subcostal derecha y las verticales con su modalidad pararectal o mediana. En pacientes con ángulo costal estrecho es de elección para algunos grupos quirúrgicos la incisión mediana, dado que permite la exposición adecuada para cualquier operación del árbol biliar. Sin duda que la incisión subcostal derecha es preferible en pacientes obesos con ángulo costal abierto.

Durante muchas décadas, la solución de los problemas relacionados con la patología biliar, por su gran cantidad de cuadros clínicos y posibilidades terapéuticas, el cirujano abordaba esta patología por medio de incisiones amplias llegando inclusive a acuñarse el concepto de **“grandes cirujanos grandes incisiones”**. Sin duda, relacionados con los grandes progresos acaecidos a partir de la década del 60 en el diagnóstico más temprano, debido quizás a la sorprendente evolución de los métodos por imágenes y sobre todo en lo relacionado a los progresos en el campo de la anestesia, de la tecnología, y de la terapéutica farmacológica, motivaron a los cirujanos en disminuir el tamaño de las incisiones. A lo anteriormente mencionado debemos sumar el interés de los pacientes por incisiones más pequeñas y estéticas, lo cual influía además en el postoperatorio con menos dolor, más fácil recuperación y retorno a la actividad normal, y por lo tanto con un menor tiempo de hospitalización y de complicaciones en la pared abdominal.

Como todos los cambios en la historia, y en este caso en la cirugía hubo un revolucionario crecimiento de cirujanos que incorporaban el concepto de incisiones más pequeñas, desde numerosas especialidades quirúrgicas. En ese sentido, O'Dwyer y cols. ⁽¹⁶¹⁾ definieron el concepto de la

minilaparotomía, como el procedimiento realizado a través de una incisión menor de 8 cm., siendo un abordaje que en manos experimentadas ofrece excelentes resultados en términos estéticos, económicos y laborales. Asimismo, de acuerdo a Syrakos y cols ⁽²²⁴⁾, como así también a Seale y cols ⁽²⁰⁵⁾ en relación a las mini-incisiones en cirugía biliar la definieron como aquella que tiene una longitud que varía entre los 4 a 7 cm, o como manifiesta Oyogoa y cols ⁽¹⁶⁴⁾ cuando es menor de 6 cm.

La primera publicación conocida de colecistectomía por minilaparotomía ó como nosotros preferimos denominarlas **mini-incisiones adaptadas**, en la literatura mundial fue realizada por Dubois en Francia en 1982, en la que presentó 1500 pacientes operados desde el año 1973 ⁽⁵⁴⁾. En su trabajo inicial, destacó que reserva esta técnica en una primera instancia a la litiasis biliar no complicada, pero posteriormente la extiende a la cirugía de urgencia, como así también a la litiasis colédociana y a las anastomosis bilio-digestivas. En esta publicación se pone de manifiesto las ventajas de éste procedimiento, con respecto a la estética, y en general con una mejor recuperación en el postoperatorio en relación al tránsito intestinal y un mayor confort respiratorio especialmente en pacientes con trastornos pulmonares obstructivos. Como dijimos anteriormente en el capítulo de historia sobre esta patología, nosotros en 1985 ⁽⁷⁵⁾ presentamos nuestra experiencia inicial en la Academia Argentina de Cirugía con lo que denominamos **mini-incisiones adaptadas** y en la que destacábamos los excelentes resultados obtenidos en concordancia no solo en los resultados, sino con las indicaciones aceptadas por Dubois. Asimismo, llamábamos la atención sobre la importancia de realizar este procedimiento quirúrgico con anestesia peridural, especialmente en pacientes con dificultades pulmonares obstructivas, estimulando la práctica y el desarrollo de este concepto quirúrgico.

El gran avance en los instrumentos y técnicas laparoscópicas probablemente se deba a Kurt Senn ⁽²⁰⁶⁾, quien en 1960 desarrollo el concepto de la pelviscopia operatoria. Para este fin creó un insuflador abdominal automático con monitor de presión, como así también un sistema de irrigación, un aplicador de endo-loop, una tijera gancho y una pinza de biopsia. Por otro

lado, también ayudó a desarrollar y refinar las técnicas en ligaduras de trompas para esterilización, salpingostomía, salpingolisis, biopsias de tumor para estadificar y finalmente la técnica de la apendicetomía. Posteriormente la visualización laparoscópica permanece aletargada, hasta la aparición de la videocámara, la que permitió realizar operaciones más complicadas y el desarrollo de la colecistectomía por video-laparoscopia.

La primera descripción de la técnica de la colecistectomía laparoscópica es la publicada en 1985 por el alemán Eric Muhe ⁽¹⁴⁸⁾. Este cirujano fue muy criticado por sus colegas y de ese modo abandonó este procedimiento después de la muerte de uno de sus pacientes como consecuencia de un infarto de miocardio. No obstante, lo atractivo de un abordaje mínimamente invasivo para el tratamiento de la enfermedad vesicular llevo a que otros cirujanos explorasen la posibilidad de la cirugía laparoscópica. En marzo de 1987, Philippe Mouret de Lyon ⁽¹⁴⁷⁾, quien tenía una vasta experiencia en procedimientos ginecológicos por laparoscopia, es quien realiza por primera vez una colecistectomía por celioscopia. Sin embargo, desde 1988 y hasta nuestros días, Dubois ⁽⁵⁵⁾, Perissat ⁽¹⁶⁸⁾ en Francia, McKernan ⁽¹³⁵⁾, Olsen ⁽¹⁶²⁾ en los EEUU, Cushieri ⁽⁴⁵⁾, Nathanson ⁽¹⁵¹⁾ en Escocia, han sido los que principalmente han difundido esta técnica.

Estas primeras experiencias con este nuevo procedimiento despertaron gran interés en los distintos hospitales universitarios y comunidades médicas de EEUU ^(38, 178, 179, 206, 250, 251), los que en la actualidad han desarrollado gran experiencia en el tema. Asimismo en nuestro país, debemos destacar la aceptación de este procedimiento por las diferentes escuelas argentinas ^(19, 58, 138, 213).

En el primer grupo de esta experiencia, que es la colecistectomía por video-laparoscopia no encontramos dificultades en la colocación de los trocares. Con respecto a la extracción vesicular en los 341 pacientes que completaron el procedimiento, se realizó sin dificultad por la incisión peri-umbilical, en 267 pacientes (78,29%). Por el contrario, en 68 oportunidades (19,94%), se necesitó una ampliación de la aponeurosis peri-umbilical para la extracción de la vesícula biliar, y posterior cierre. Finalmente, en otros 6

casos (1,75%), se realizó la destrucción de los cálculos en el interior de la vesícula biliar con una pinza de Gregoire, para permitir la extracción.

Queremos destacar que la colecistectomía laparoscópica ha veces no puede ser completada, debiendo el cirujano convertirla en un procedimiento abierto. Las causas más frecuentes de esta conversión comprenden la presencia de adherencias firmes o un proceso inflamatorio que impida la disección segura de los elementos canaliculares, la hemorragia persistente, la sospecha de una posible lesión quirúrgica de los conductos biliares y en muchos ambientes la demostración colangiográfica de litiasis de la vía biliar principal, concepto al cual adherimos y preconizamos realizarlo por incisiones adaptadas.

La conversión de la colecistectomía laparoscópica en un trabajo corporativo de los hospitales de Alemania en 123.090 pacientes ⁽¹²⁴⁾, fue del 7,1 %. Para otros autores ^(6, 124) aproximadamente del 2 % al 15 % requieren una conversión a cirugía abierta por diferentes razones. Rosen y cols ⁽¹⁸⁶⁾, llamaron la atención e indicaron las razones para la conversión de este procedimiento a cirugía convencional, y dentro de estas, ellos manifiestan las siguientes causas: severa inflamación de la vesícula biliar con múltiples adherencias, lesión quirúrgica de la vía biliar, hemorragia, cáncer de vesícula biliar, litiasis colédociana y la fístula colecisto-duodenal. En el mismo estudio ⁽¹⁸⁶⁾, demostraron que los signos predictivos de conversión en un análisis univariado eran: mayor edad, clasificación ASA elevada, sexo masculino, bilirrubina elevada y diagnóstico clínico y ecográfico de colecistitis aguda. En el análisis multivariado se observó que los factores predictivos independientes para la conversión eran, la colecistitis aguda, la edad y algunos con bilirrubina elevada. Finalmente en este estudio el promedio de conversión fue de 5,3 %.

Asimismo, Liu y cols ⁽¹¹⁹⁾, encontraron al igual que los autores anteriores, que los factores predictivos de conversión eran la edad más de 65 años, el intervalo a cirugía electiva para colecistectomía laparoscópica del cuadro de la colecistitis aguda y el engrosamiento de la pared vesicular. Asimismo, ellos notaron que las colecistectomías durante la curva de

aprendizaje y las cirugías realizadas por cirujanos de mayor experiencia, llevaban a un incremento en el promedio de conversión. Estos autores concluyeron, que los factores identificados en este estudio como predictivos de conversión, no están relacionados con la curva de aprendizaje.

Algunos grupos ^(8, 91, 103), han notado una alta incidencia de conversión en el sexo masculino, aspecto que resulta difícil de valorar y que no es coincidente con lo observado en nuestra experiencia. Asimismo, otros autores ^(31, 177), han determinado como factor predictivo de conversión, a aquellos pacientes que padecen una colecistitis aguda. Aunque este procedimiento tiene sin lugar a duda un espacio para el tratamiento de la patología aguda, si las densas adherencias y la inflamación dificultan la seguridad de la anatomía de la vía biliar principal, el cirujano debe tener la capacidad de convertir a un procedimiento abierto. No obstante, este es un tema que sigue siendo discutido en la literatura internacional reciente ^(50, 116, 137). Así, por ejemplo una encuesta realizada en Japón revela que la colecistectomía laparoscópica temprana en el tratamiento de las colecistitis agudas fue adoptada solo por el 41,7% de los cirujanos ⁽²⁴⁸⁾. Asimismo en los EEUU, solo el 76,6% de los pacientes admitidos por colecistitis aguda fueron operados por vía laparoscópica, con una tasa de conversión del 9,9% y finalmente el 23,4 % fueron realizados a cielo abierto ⁽¹²⁰⁾.

En consecuencia, en la actualidad la cirugía laparoscópica es ofrecida como opción a casi todos los pacientes con enfermedad vesicular, pero en muchos ambientes quirúrgicos del mundo en los pacientes ictericos o con sospecha de litiasis de la vía biliar principal prefieren solucionar esta complicación en el preoperatorio, primero por vía endoscópica o indicar la cirugía a cielo abierto. Un grupo reducido de cirujanos enfrentan la litiasis de la vía biliar principal, totalmente por vía laparoscópica, concepto sin duda interesante, pero que necesita de una importante infraestructura institucional y adiestramiento más sofisticado del equipo quirúrgico ⁽²⁵²⁾.

Nosotros como grupo quirúrgico, quizás relacionado en parte por las limitaciones institucionales en el manejo de la Colangio-pancreatografía endoscopica retrograda con o sin esfinteropapilotomía, y porque creemos

que con este procedimiento, sumamos morbi-mortalidad al de la colecistectomía, preferimos en el caso concreto de la litiasis de la vía biliar principal abordar esta patología con cirugía a cielo abierto. En los casos límites, iniciamos la cirugía por laparoscopia y cuando colangiográficamente confirmamos la litiasis de la vía biliar principal convertimos el procedimiento sistemáticamente, pues creemos que la cirugía debe ser completa y no especular con una probable terapéutica endoscópica que no siempre es exitosa y posible.

En el primer grupo de este estudio, fueron convertidos 29 pacientes (7,83%) de los 370 casos operados por video-laparoscopia a una laparotomía por mini-incisión adaptada. De ellos, en 12 oportunidades la Mirizzigrafía en el acto operatorio confirmó una litiasis colédociana (3,24%), de los cuales seis pacientes tenían antecedentes de pancreatitis aguda y otros seis habían presentado un cuadro de colecistitis aguda. En 9 casos por no poder acceder al pedículo para la identificación de sus elementos por el proceso inflamatorio sobre el triángulo de Calot (2,43%), 3 casos por una hemorragia incontrolable (0,81%), otros 3 por una vesícula escleroatrófica (0,81%), uno por la existencia de una fístula colecisto-duodenal (0,29%), y finalmente en uno, por bilirragia debido a una lesión del conducto cístico al realizar la Mirizzigrafía (0,29%). Nuestros resultados en el porcentaje y causas de conversión con comparables a los encontrados en la literatura mundial ^(6, 8, 65, 108, 119, 184, 186) **(CUADRO III)**.

CAUSAS DE CONVERSION	Nº	%
<i>Litiasis de la vía biliar principal</i>	12	3,24 %
<i>No identificación de los elementos canaliculares</i>	9	2,43 %
<i>Hemorragia incontrolable</i>	3	0,81 %
<i>Vesícula escleroatrófica</i>	3	0,81 %
<i>Fístula colecisto-duodenal</i>	1	0,29 %
<i>Bilirragia</i>	1	0,29 %
TOTAL	29	7,83 %

CUADRO III

En el segundo grupo, que lo conforman 424 pacientes el tamaño de las incisiones varió de 3,5 a 7 cm. Debemos destacar que en 382 casos de este mismo grupo la incisión varió entre 3,5 a 4,5 cm., con un promedio de 4 cm., sin necesidad de seccionar los músculos rectos en 351 pacientes (82,78 %). En 73 oportunidades (17,22 %) se procedió a la sección muscular parcial ó total, no ampliando la piel, para poder concluir el acto quirúrgico, por la existencia de una patología biliar aguda ó compromiso de la vía biliar principal.

En el tercer grupo, donde se realizó el tratamiento de la litiasis de la vía biliar principal por mini-incisiones adaptadas, el tamaño varió entre los 5 a 7 cm., con un promedio de 5,5 cm. En 30 oportunidades (55,55 %), se amplio la incisión de piel, ya que anteriormente habían sido seccionado parcialmente el músculo, y en los 24 restantes (44,44%) no hubo necesidad de realizar ninguna gesto quirúrgico adicional.

En este estudio, en los dos grupos, es decir tanto el de colecistectomía por video laparoscopia y por mini-incisión adaptadas no hubo mortalidad operatoria ni post-operatoria, pero en el tercer grupo, el de la litiasis de la vía biliar principal, si hubo una muerte post-operatoria (1,18%) en un paciente añoso que fue operado por un cuadro de colecistitis aguda y litiasis colédociana, que en el postoperatorio inmediato padeció un A.C.V falleciendo al 5to día de su evolución.

En relación a la morbilidad, las complicaciones las dividimos en médicas y quirúrgicas, estas últimas serán analizadas, ya sean en forma de

intra-operatorias o las relacionadas con la cirugía en el post-operatorio mas adelante. Dentro del primer grupo, las complicaciones médicas se presentaron en dos pacientes (0,58%), las intraoperatorias en 54 casos (14,59%), y las relacionadas con la cirugía en siete (2,05%). Dentro de las primeras se observo un paciente con insuficiencia renal postoperatoria que evolucionó favorablemente con tratamiento médico y un caso con enfisema subcutáneo que se resolvió dentro de las 24 hs (**CUADRO IV**).

Con respecto al segundo grupo de la colecistectomía por mini-incisiones adaptadas, hubo 36 casos de complicaciones (9,42%) de los 382 pacientes que completaron este procedimiento, donde se las puede dividir en las de orden médico que se presentaron en siete oportunidades (1,83%) y las relacionadas con la cirugía que ocurrieron en veinte y nueve casos (7,59%), debiéndose destacar que no hubo complicaciones intraoperatorias. En las médicas, cuatro pacientes operados con anestesia peridural necesitaron una sonda vesical por retención urinaria, con buena evolución posterior. Tres pacientes tuvieron una atelectasia pulmonar que con quinesioterapia respiratoria y el tratamiento médico evolucionaron favorablemente (**CUADRO IV**).

ANÁLISIS COMPARATIVO DEL GRUPO 1 Y 2			
	VIDEO-LAPAROSCOPIA (341 pacientes)		MINI-INCISIONES (370 pacientes)
MORTALIDAD	0		0
MORBILIDAD	63 pacientes (17,22 %)		36 pacientes (9,42 %)
MÉDICAS	Insuficiencia renal 1 caso Enfisema subcutáneo 1 caso Total: 2 casos (0,58%)		Retención urinaria 4 casos Atelectasia pulmonar 3 casos Total: 7 casos: (1,83%)
QUIRÚRGICAS	INTRA-OPERATORIAS	Apertura vesicular 28 casos Salida de cálculos 6 casos Hemorragia 2 casos Total: 54 casos (14,59%)	Ningún caso
	POST-OPERATORIAS	Colección subfrénica 2 casos Bilirragias 2 casos Hemoperitoneo 1 caso Hematoma de pared 1 caso Supuración de pared 1 caso Total: 7 casos (2,05%)	Bilirragias 2 casos Hematoma de pared 19 casos Supuración de pared 8 casos Total: 29 casos (7,59%)

CUADRO IV

En el tercer grupo, en relación a la morbilidad, hubo 11 complicaciones en los 54 pacientes (20,37%), al igual que los grupos

anteriores se las puede dividir en las de orden médico que se presentaron en cuatro pacientes (7,40%) y las relacionadas con la cirugía que ocurrió en siete oportunidades (12,96%). En las primeras, dos pacientes operados con anestesia peridural necesitaron una sonda vesical por retención urinaria, con buena evolución posterior y luego dos pacientes tuvieron una atelectasia pulmonar que con quinesioterapia respiratoria y tratamiento médico evolucionaron favorablemente (**CUADRO V**).

COMPLICACIONES DEL GRUPO 3		
MORTALIDAD	1,18 % (1 paciente)	
MORBILIDAD	20,37 % (11 pacientes)	
MÉDICAS	Retención urinaria 2 casos Atelectasia pulmonar 2 casos Total: 4 casos (7,40%)	
QUIRÚRGICAS	Intra-Operatorias	Ningún caso
	Post-operatorias	Colección subfrénica 2 casos Hematoma de pared 3 casos Supuración de pared 2 casos Total: 7 casos (12,96%)

CUADRO V

Las complicaciones quirúrgicas de la colecistectomía convencional han sido descriptas muy cuidadosamente. Los principios para tratar tales problemas han sido detallados en la literatura y en los textos básicos de cirugía ⁽²⁰⁴⁾. La colecistectomía laparoscópica es un procedimiento quirúrgico que puede acarrear los mismos riesgos que la vía tradicional, sumado a las potenciales complicaciones del procedimiento en si mismo.

Con este nuevo método es aceptado que las complicaciones pueden ser: los relacionados a la técnica del neumoperitoneo, la hemorragia, la fuga biliar, las colecciones peri-hepáticas, los abscesos abdominales, la infección de la herida, la litiasis residual, y la tan temida lesión quirúrgica de algunos de los elementos canaliculares del pedículo hepático. Así también, lesiones menos graves, pero frustrante para el cirujano como son: la ruptura de la vesícula biliar, la pérdida de múltiples cálculos dentro de la cavidad

peritoneal y con menor frecuencia el olvido de la vesícula sobre la superficie hepática, y la infección de la herida peri-umbilical. De acuerdo a la literatura mundial ⁽¹⁷⁴⁾ con este procedimiento existen lesiones graves que pueden llevar a la muerte como son: la perforación de víscera hueca no detectadas en el intraoperatorio y las heridas en la vena porta y la aorta abdominal ó de algunas de su ramas.

Del análisis de los 370 pacientes operados, es decir, en el primer grupo de colecistectomía por video-laparoscopia, se han observado 54 casos de complicaciones intraoperatorias (14,59%), de las cuales en algunas oportunidades se presentaron 2 ó más accidentes en un mismo paciente. Es de hacer notar que una vez que aparecieron las complicaciones, no implicó en forma sistemática una conversión de este método a una cirugía convencional. En relación al aspecto macroscópico intra operatorio de la vesícula biliar en el examen video-laparoscópico, pudimos observar un aspecto normal sin cambios inflamatorios y libre de adherencias en 270 casos (72,97%), en 79 oportunidades (21,35%) se encontraron hallazgos compatibles de colecistitis aguda. Finalmente, en 21 pacientes se observaron adherencias peritoneales peri vesicular sin cambios inflamatorios macroscópicos en la vesícula biliar (5,68%). Con respecto a los 424 pacientes que conforman el segundo grupo o de las mini-incisiones adaptadas, en relación a los hallazgos macroscópicos intra operatorios de la vesícula biliar nos permitió observar un aspecto normal sin cambios inflamatorios y libres de adherencias en 283 casos (66,74%), y en 129 (30,42%) se comprobó un cuadro de colecistitis aguda. Los 12 restantes presentaron diferentes cambios inflamatorios en la vesícula biliar (2,83%).

Las lesiones relacionadas a la aguja de insuflación y con los trocares son específicos de la cirugía laparoscópica. Algunos autores ^(52, 115) determinaron que la incidencia de la perforación del intestino provocadas por dicha aguja de insuflación es de aproximadamente entre el 0,1 al 0,3 % en la colecistectomía laparoscópica. Estas lesiones del intestino pueden ser pequeñas y por lo general se cierran con rapidez ⁽⁵¹⁾. La presencia de una filtración intestinal persistente, es para nosotros una indicación para convertir el procedimiento en cirugía convencional y reparar la perforación intestinal. En

casos seleccionados, este tipo de lesiones pueden tratarse mediante la colocación de puntos de sutura bajo visión laparoscópica o en su defecto puede eviscerarse el segmento de intestino afectado a través de unos de los orificios de los trocares para una reparación extracorpórea. Todas las lesiones y sobre todo las de mayor tamaño producidas por la inserción de algunos de los trocares, deben ser reparadas, apenas se detectan ⁽⁵⁹⁾. En nuestra experiencia, no hemos tenido que lamentar lesiones relacionadas con la inserción de la aguja de Veress o de los trocares.

La hemorragia, en la cirugía laparoscópica puede ocurrir en diferentes ocasiones ⁽¹¹⁸⁾, tal vez el sangrado menos frecuente y grave, puede suceder con la introducción de los trocares a través de la pared abdominal, ocasionando un trastorno menor que puede solucionarse con la angulación del trocar para aplicar presión sobre el sitio de sangrado ó bien pasar un punto de sutura a través de la pared abdominal para cohibirla. Además puede aplicarse una solución de epinefrina (1:10.000), en el sitio de sangrado. Otra causa de hemorragia, puede ser la laceración del ligamento redondo ^(51, 59), situación que puede ser solucionada con la colocación de otro canal de trabajo y proceder a su coagulación. Si continúa el sangrado, tal vez, la ligadura a través de la pared abdominal de un lado al otro del ligamento falciforme, puede controlar esta situación.

Otro tipo de lesiones que producen hemorragia, es la lesión de los vasos intra-abdominales mayores que pueden observarse, de acuerdo a la literatura en hasta un 0,4 % de los procedimientos laparoscópicos. La mayoría de estas lesiones pueden producirse durante la inserción de la aguja de insuflación o en el momento de la introducción del primer trocar a través de la pared abdominal ⁽⁵²⁾. Por este motivo, es aconsejable dirigir la aguja de insuflación y el trocar hacia la región caudal, buscando la bifurcación de los grandes vasos. Para reducir estos riesgos, Fitzgibbons y cols ⁽⁵⁹⁾ desarrollaron la técnica de de open laparoscopy con el trocar Hasson, o de laparoscopia a cielo abierto.

Por otro lado, puede ocurrir una hemorragia por laceración del hígado, debido a una tracción excesiva sobre la vesícula biliar ó secundaria a una

lesión de la pinza gancho sobre el hígado, lo cual ocurre con bastante frecuencia al diseccionar la vesícula biliar de la placa vesicular en el momento de la disección retrógrada del órgano. Otra causa de sangrado que puede ser complicado y dramático para el cirujano, ocurre en el momento de la disección de la arteria cística ó en unas de sus ramas, como así también, en el clipado de las mismas. Cuando ocurren algunos de estos eventos, el sangrado es importante y por lo general pulsátil y abundante. En estos momentos es fundamental que el operador no pierda la calma para solucionar esta complicación.

En nuestra experiencia en el primer grupo, o de la colecistectomía por video-laparoscopia, durante la identificación de los elementos en el triangulo de Calot, ó durante la disección retrograda de la vesícula, en 20 oportunidades (5,40%) observamos una hemorragia, controlándose en 17 pacientes, ya sea con electrocoagulación ó con la aplicación de un clip. Los 3 restantes fueron convertidos a cirugía convencional debido a que no pudo ser solucionado el sangrado a partir de la arteria cística o de sus ramas. Un paciente presento un cuadro de hemoperitoneo (0,29%) 24 horas después de finalizada la colecistectomía, necesitando la exploración abdominal, demostrándose un sangrado a partir del lecho vesicular, que fue solucionado con un punto por transfixión (**CUADRO IV**). En el segundo grupo, de las colecistectomías por mini-incisiones adaptadas es de destacar que no hubo complicaciones intraoperatorias mientras que las observadas en el postoperatorio fueron 29 casos (7,59%) de los 382 pacientes que completaron este procedimiento, donde debemos destacar que 19 pacientes tuvieron un hematoma de la herida quirúrgica (4,97%) que se resolvió con tratamiento médico (**CUADRO IV**). En el tercer grupo, el de tratamiento de la litiasis de la vía biliar principal por mini-incisiones adaptadas, existieron siete complicaciones quirúrgicas postoperatorias (12,96%) en los 54 pacientes, de los cuales 3 tuvieron un hematoma de la herida quirúrgica (5,5%) que se resolvieron favorablemente (**CUADRO V**).

En la realización de la colecistectomía tradicional y después de haber tratado el pedículo hepático, pocas son las dificultades que se encuentra el

cirujano en la remoción definitiva del órgano, pero este no es lo que ocurre en algunos pacientes en la cirugía por vía laparoscópica. Durante este procedimiento, una tracción exagerada sobre la pared de la vesícula biliar o durante la disección de la misma de la placa vesicular puede perforarse la misma con la pérdida de bilis y en algunas oportunidades de cálculos. Esta salida de pequeña cantidad de bilis ó de pocos cálculos, es probable que tenga muy pocas consecuencias. Los mismos deben ser extraídos en el momento de la cirugía o al final del procedimiento, porque pueden ser el foco de una probable infección o comportarse como un cuerpo extraño de recorrido y comportamiento incierto ⁽¹⁷²⁾.

En muy pocas veces esta situación, donde una rotura de la pared vesicular ó el escape de una gran cantidad de cálculos deba recurrirse a la conversión de esta cirugía. En general, de acuerdo a la literatura mundial ^(37, 216), la perforación de la vesícula biliar se observa entre un 13 a 40 % de todas las intervenciones laparoscópicas. En nuestro estudio y especialmente en el primer grupo, la apertura vesicular accidental fue la más frecuente dentro de las complicaciones intra-operatorias, observándose en 28 pacientes (7,56%), con salida de cálculos en 6 (1,62%), los cuales pudieron ser recuperados en su gran mayoría, y no habiendo tenido que proceder a la conversión en ningún caso por este motivo. Queremos recordar que en el grupo de la colecistectomía por mini-incisiones adaptadas, estas complicaciones no se presentaron, debido que nosotros ante la existencia de un proceso flogósico regional, es casi rutinario y sobre todo en vesícula grandes y distendida que procediéramos a la punción evacuadora de la bilis con un trocar de buen calibre. Menos frecuente, pero también de utilidad es en aquellos casos con vesículas llenas de cálculos practicar una colecistostomía para posterior extracción con pinza de Gregoire de los litos contenidos en la misma. A esto debemos sumarle el hecho que en este grupo la colecistectomía siempre es realizada de fondo a cuello y en forma muy minuciosa, prolija y detallada porque lo exige así la poca amplitud del campo quirúrgico.

El observar una bilirragia intraoperatoria, es un hecho poco frecuente, pero citado en la literatura en el curso de la cirugía ^(51, 176). Esta fuga de bilis

puede originarse a partir del lecho hepático, de algún conducto biliar aberrante, como así también del conducto cístico, como nos sucedió, en el grupo 1 de cirugía laparoscópica, que fue convertido a cirugía de cielo abierto, debido a una lesión del conducto cístico al realizar la Mirizzigrafía, lo que representó el 0,29% de las conversiones (**CUADRO III**). En los otros dos grupos no tuvimos este tipo de complicaciones.

Asimismo, esta bilirragia se puede manifestar en el postoperatorio inmediato, la cual puede ser fácilmente evidenciada si el paciente tiene un drenaje de la cavidad abdominal. En otras circunstancias, por lo general sin drenaje, y dado que en estos pacientes operados por videolaparoscopia existe una tendencia a ser dados de alta antes de las 24 h, el paciente puede reingresar con un coléperitoneo difuso que se manifiesta clínicamente con dolor abdominal, distensión, fiebre, leucocitosis, etc. Sin duda, que en ausencia de un drenaje, para la confirmación del diagnóstico, las imágenes son importantes, ya sea una ultrasonografía o una T.A.C. de abdomen que nos permitirán demostrar la existencia de líquido libre en la cavidad. En algunos centros quirúrgicos del mundo ^(26, 30), y en casos seleccionados se indica una ERCP, con la idea de localizar el sitio de la fuga de bilis y al mismo tiempo realizar algún gesto terapéutico.

En general, cuando la bilirragia es pequeña y la colección localizada, el drenaje percutáneo guiado por las imágenes, será por lo general suficiente para la solución de esta complicación. Cuando el origen de la bilirragia es por la salida del clip o de la ligadura del conducto cístico, en general disponiendo de una infraestructura adecuada y un experto endoscopista, estaría indicado una ERCP más papiloesfinterotomía con o sin la colocación de un stent, con la idea de reducir la presión en la vía biliar principal y de esto modo controlar la bilirragia al cabo de uno pocos días. Por el contrario, cuando el paciente presenta signos de peritonitis biliar generalizada con ó sin compromiso del estado general, somos partidarios en nuestra escuela quirúrgica de estabilizar el paciente y explorarlo quirúrgicamente adecuando la táctica quirúrgica de acuerdo a los hallazgos intra-operatorios.

En el grupo 1 de pacientes operados por video-laparoscopia, se identificaron dos bilirragias post-operatorias por el tubo de drenaje (0,58%) en pacientes que habían sido operados con un cuadro de colecistitis aguda. En un caso ante la sospecha de una lesión quirúrgica de la vía biliar, se procedió a la laparotomía exploradora, observándose en el acto operatorio la salida del clip del cístico, procediéndose a su ligadura con buena evolución del paciente. En el otro, se comprobó en la exploración quirúrgica una lesión térmica de forma puntiforme a nivel del colédoco supra-duodenal, que fue resuelto con la colocación de un tubo de Kehr, estando el paciente a tres años de la intervención quirúrgica asintomático. Asimismo, en el segundo grupo, también hubo 2 pacientes (0,52%) que tuvieron una bilirragia post-operatoria por el tubo de drenaje que cesó en forma espontánea al segundo y tercer día respectivamente sin complicaciones.

Nosotros en relación al drenaje en cirugía biliar, quisiéramos hacer una modesta, pero quizás importante reflexión. Aunque reconocemos que el desarrollo de las imágenes, han permitido un diagnóstico más temprano y brindar alguna alternativa terapéutica percutánea, lamentamos los giros de la historia en la cual desde nuestra escuela quirúrgica y desde los trabajos iniciales de Mirizzi ⁽¹⁴¹⁾ hemos insistido siempre, es decir, en la necesidad de colocar un drenaje sistemático en la cirugía biliar abierta. Creemos que este concepto debe ser traspolado a la cirugía video-laparoscópica sobre todo en los medios quirúrgicos donde existen dificultades en el manejo de las imágenes, de los tratamientos mini-invasivos percutáneos y en los casos difíciles, laboriosos o con importante compromiso anatomopatológico local. La ausencia de un drenaje sub-hepático, al margen de limitar la sospecha y diagnóstico de esta complicación, la cual un simple drenaje podría solucionarla, como fue observado en nuestra experiencia, en estas condiciones, es decir en medios limitados pueden convertir una bilirragia localizada en una peritonitis biliar generalizada a veces de varios días de evolución, situación que a nuestro entender nos obliga a replantear el lugar del drenaje abdominal en cirugía biliar, independientemente del procedimiento quirúrgico empleado. En el presente estudio, en el primer grupo, en 114

oportunidades (30,81%) se dejaron drenajes sub-hepático una vez finalizado este procedimiento, especialmente cuando el cuadro loco-regional, ya sea por el proceso flogósico ó por las dificultades en el acto operatorio, mientras que en los 256 restantes no fue necesario (69,18%). En el grupo 2 y 3 en todos los pacientes en forma sistemática dejamos un drenaje sub-hepático que exteriorizamos por contra-abertura en el sector más declive del flanco derecho.

La colección de sangre y de bilis puede acumularse en los espacios peri-hepáticos luego de una colecistectomía. La fiebre acompañada de dolor abdominal debe sugerir al cirujano que pudiera tratarse de una colección infectada. Esto puede suceder secundario a una colección peri-hepática o de bilis infectada o de cálculos olvidados en el momento del procedimiento laparoscópico. Cuando la pérdida de litos ocurre en el momento de la cirugía, es muy importante una buena irrigación y aspirado de la cavidad abdominal para permitir remover los pequeños cálculos que pudieran quedar. Sin duda, que el drenaje guiado bajo visión ecográfica, está indicado para resolver por lo general en forma favorable esta situación. En el primer grupo, el de la cirugía video-laparoscópica observamos dos colecciones subfrénicas (0,58%), diagnosticada por ecografía, y tratadas una de ellas por punción dirigida con la colocación de un drenaje que permitió la salida de líquido sanguinolento, con evolución satisfactoria (**CUADRO IV**). El otro caso fue controlado con antibióticos de amplio espectro. En el segundo grupo no se observó esta complicación, mientras que en el tercer grupo, es decir, el de las mini-incisiones adaptadas en el tratamiento de la litiasis de la vía biliar principal, también se observaron 2 colecciones subfrénicas (3,70 %), evolucionando ambas favorablemente con el drenaje percutáneo (**CUADRO V**).

La infección de las heridas, generalmente no es un problema serio en la colecistectomía laparoscópica, porque son heridas muy pequeñas que curan rápidamente. Sin embargo, en la incisión umbilical, que es por donde habitualmente se extrae la vesícula, más aún si ha habido una ruptura de la misma, puede ser el lugar de origen de una infección de la herida. De todos modos, la incidencia de infección en los sitios de acceso es reducida y este hecho representa una ventaja de la cirugía laparoscópica sobre la cirugía

convencional, aún en los casos de operaciones programadas ^(115, 199, 245). En nuestra experiencia, especialmente en el grupo 1 de la colecistectomía por video-laparoscopia se observaron dos complicaciones en la pared abdominal a nivel del ombligo: un hematoma (0,29%) y una supuración (0,29%) que evolucionaron favorablemente. Por el contrario, en el segundo grupo, 19 pacientes (4,97%) desarrollaron un hematoma de la pared y ocho (2,09%) presentaron una supuración de la incisión que con drenaje y antibióticoterapia se resolvieron favorablemente **(CUADRO IV)**. En el grupo 3, con litiasis de la vía biliar principal tratada por mini-incisiones adaptadas, en tres pacientes (5,55%) se observó un hematoma de pared y en dos (3,70%) desarrollaron una supuración de la incisión que con drenaje y antibióticoterapia evolucionaron favorablemente **(CUADRO V)**.

En el curso de la colecistectomía una de las grandes preocupaciones del cirujano es la de descartar la existencia de una litiasis de la vía biliar principal. Se estima que entre el 5 al 15 % de los pacientes con colecistolitiasis, también pueden presentar cálculos en el hepato-colédoco. Es aceptado que cuanto mayor es la edad del paciente, mayor es el riesgo de colédocolitiasis concomitante ^(64, 165, 169). El debate sobre la realización de una colangiografía intraoperatoria en forma rutinaria o selectiva no ha sido todavía resuelto a nivel de la bibliografía mundial ⁽²⁰⁸⁾, pero nosotros consideramos que este estudio deber ser realizado en forma rutinaria de acuerdo a nuestra escuela quirúrgica. Probablemente al principio de la experiencia de la colecistectomía laparoscópica, la colangiografía intraoperatoria fue menos ejecutada, pero creemos que es claro el valor de este estudio y la utilidad para definir la anatomía normal de la vía biliar principal, como para la demostración de litiasis colédociana, hechos a los cuales nos hemos referido ampliamente en páginas anteriores.

En el presente trabajo, si la colédocolitiasis era detectada en el curso de la cirugía laparoscópica la intervención se convertía en una operación a cielo abierto. La colangiografía intraoperatoria o Mirizzigrafía fue realizada en el primer grupo de la colecistectomía por video-laparoscopia en 195 pacientes (52,70%), y por distintas razones no pudo practicarse en 175 casos (47,29%).

Queremos destacar que la Mirizzigrafía permitió detectar una litiasis de la vía biliar principal en 6 pacientes con antecedentes de pancreatitis aguda y también en 6 que fueron operados por un cuadro de colecistitis aguda. Estos 12 pacientes (3,24%), se convirtieron a cirugía abierta y la litiasis colédociana fue tratada por una mini-incisión adaptada, ingresando al grupo 3. Por el contrario, en el segundo grupo o de la colecistectomía por mini-incisiones adaptadas en 335 pacientes (79%) hemos realizado la colangiografía intraoperatoria ó Mirizzigrafía, no pudiendo practicarse a 89 (20,99%) debido a la imposibilidad de cateterizar el conducto cístico por diferentes razones. En 42 pacientes (9,90%) en quienes se demostró por medio de la Mirizzigrafía una litiasis de la vía biliar principal ingresaron en el grupo 3.

Nuestra incidencia de litiasis colédociana fue para el primer grupo del 3,24 % y del 9,90 % para el segundo, diferencia explicable en nuestra experiencia por el hecho que los pacientes que ingresaban con factores predictivos claros o demostrados por las imágenes de litiasis de la vía biliar principal eran directamente intervenidos quirúrgicamente a cielo abierto. Es muy probable, que esta conducta sea ardorosamente discutida por muchas escuelas quirúrgicas del mundo, pero nosotros creemos, por un lado que la patología biliar debe ser resuelta en un tiempo y por el otro que el enfoque terapéutico en nuestro medio debe ser adaptado a la realidad económica y sobre todo a las características de las Instituciones. No obstante, en nuestro grupo de trabajo estamos fervientemente convencidos, que la indicación sistemática de la colangiografía intraoperatoria disminuye el uso de la papilotomía retrograda endoscópica en el postoperatorio, conducta con bajos riesgos, pero por lo general con complicaciones muy graves. Trabajos comparativos y randomizados entre la colecistectomía abierta ^(218, 227) y laparoscópica ^(46, 181) han demostrado que el tratamiento de la litiasis colédociana en un tiempo, es decir en el curso de la colecistectomía es preferible a la limpieza de la vía biliar principal antes o después de la colecistectomía por vía endoscópica.

Otro problema en la historia de la cirugía biliar que ha angustiado al cirujano es la litiasis residual. En 1978, Mazariello ⁽¹³²⁾ en el Hospital Rivadavia

de Buenos Aires, llamo la atención al mundo con su excelente experiencia en la extracción transfistular de los cálculos de la litiasis de la vía biliar principal, brindando una luz de enorme esperanza para la solución de este problema. Lamentablemente no todos los pacientes con litiasis residual, terminan la cirugía con un tubo de Kehr, lo cual obliga a reoperar al paciente o de tener acceso a la vía endoscópica enfrentarlos con este concepto terapéutico. Independientemente de la Institución, ambas conductas condicionan la suma de morbi-mortalidad y estamos convencidos que de contar con un experto endoscopista la extracción de los cálculos previa esfinterotomía, permite limpiar completamente la vía biliar principal en un 90 % de los casos. No obstante queremos recordar que este valioso método terapéutico se asocia con una incidencia de complicaciones mayores del 3 al 5 % ^(41, 180).

Unas de las complicaciones más graves de la cirugía biliar, es la lesión accidental de los elementos canaliculares del pedículo hepático, injuria que en la gran mayoría de las veces requiere de un procedimiento quirúrgico ulterior para su reparación. Si bien, no existe un acuerdo general en relación a la incidencia de lesiones de la vía biliar principal en la colecistectomía a cielo abierto, es aceptado en la literatura mundial ^(82, 144, 187) una frecuencia que varía entre el 0,1 al 0,2 %. Por el contrario, en los primeros estudios realizados para evaluar esta complicación en la colecistectomía video-laparoscópica en la bibliografía mundial ^(114, 188, 223) revelaron una incidencia que variaba entre el 0,2 % al 3%, hechos que se presentaban, por lo general en el curso de las primeras 25 colecistectomías por video-laparoscopia ^(44, 201, 217).

Davidoff y cols ⁽⁴⁹⁾, sostienen que la mayoría de las lesiones de la vía biliar principal, son general como consecuencia de la confusión por parte del cirujano entre el colédoco y el conducto cístico, lo que implica la sección o resección del primero en lugar del segundo. Este hecho, se produce con mayor frecuencia en aquellos casos en los que el infundíbulo de la vesícula biliar se separa en dirección ascendente en lugar de forma lateral. Por lo tanto, esta tracción cefálica determina que el conducto cístico se desplace en el mismo plano que el colédoco y de esa manera provoque la angulación superior de

este último. Por el contrario, la separación en dirección lateral permite identificar mejor la unión entre el cístico y la vía biliar principal.

Lee y cols ⁽¹¹⁵⁾ sostienen que la aplicación apresurada o indiscriminada de clips ó la cauterización a ciegas para controlar una hemorragia en un campo quirúrgico de sangrado, sin duda puede llevar a la lesión del hepato-colédoco. Otro posible mecanismo de producción de esta injuria de acuerdo a la literatura ⁽⁵¹⁾, es la ligadura del conducto cístico a nivel de la vía biliar principal, con el riesgo de que con un extremo del clips pueda ocluir este elemento anatómico, además otra causa posible es debido a la disección extensa que pueda comprometer la irrigación del colédoco con una lesión concomitante. Branun y cols ⁽³⁰⁾, sostienen que existen indicios que sugieren al cirujano la posibilidad de una lesión de la vía biliar principal como puede ser un cístico anormalmente dilatado, la persistencia de pérdida de bilis después de la colocación de un clips y la hemorragia proveniente del presunto conducto cístico ligado, dado que el colédoco está rodeado por un plexo venoso que el conducto cístico no posee.

Algunos autores ^(37, 89), manifiestan que se pueden realizar algunas maniobras quirúrgicas destinadas a evitar injuria sobre la vía biliar principal, entre las cuales ellos insisten en la disección cuidadosa de la unión del conducto cístico y el cuello vesicular, como así también la unión entre el colédoco y el cístico. Por otro lado, sugieren la utilización en forma regular ó sistemática de la colangiografía intraoperatoria ó Mirizzigrafía sobre todo si la visualización anatómica no es clara y sobre todo como decía Frank Glenn en la cirugía abierta practicar la colangiografía antes de seccionar ningún elemento canalicular. Así también tratar de evitar la colocación de clips o del electrocauterio a ciegas en la región del pedículo hepático. Además, recomiendan la utilización de ópticas de 30º grados para mejorar la visibilidad anatómica, reconocer alguna deformidad de la anatomía ductal por la separación de la vesícula biliar en dirección cefálica, pero lo más importante para ellos es que el cirujano debe mantener un juicio crítico para convertir el procedimiento en una laparotomía a cielo abierto ante la persistencia de una hemorragia, el derrame

biliar o las dificultades para identificar correctamente la anatomía del pedículo hepático.

El hallazgo intraoperatoria de una lesión quirúrgica de la vía biliar principal, es una indicación para su reparación inmediata, siempre y cuando el cirujano se sienta seguro con el procedimiento ^(188, 196). En algunas oportunidades y en raros casos el tratamiento de esta lesión pueda requerir simplemente la extracción de un clip o la colocación de un tubo en T a través del segmento afectado de la vía biliar principal (lesión parcial). Es aceptado, que las lesiones tipo I y II de acuerdo a la clasificación de Bismuth ⁽²⁷⁾, podrían tratarse mediante el cierre de la lesión sobre un tubo en T, cuando esta injuria afecte a menos de la mitad del diámetro del colédoco. En nuestra experiencia en este trabajo, en el grupo 1 de cirugía laparoscópica, fue convertido un paciente a cirugía de cielo abierto, debido a una lesión del conducto cístico al realizar la Mirizzigrafía, como comentamos en el porcentaje de las conversiones. En los otros dos grupos no tuvimos este tipo de complicaciones. Por otro lado, las lesiones categorizadas en los niveles III y IV de la clasificación de Bismuth, pueden requerir una anastomosis bilio-entérica ^(196, 228). Sin duda, que la reparación definitiva y satisfactoria de estas lesiones va depender en gran medida de la magnitud de la lesión original y la capacidad y experiencia del cirujano.

Una lesión quirúrgica de la vía biliar principal que pasa inadvertida durante la operación, por lo general se presenta en el postoperatorio con un cuadro de dolor abdominal, náuseas, vómitos, fiebre, escalofríos, anorexia e hiper-bilirrubinemia. Estos síntomas, pueden ser provocados por una filtración de bilis proveniente, ya sea del lecho hepático, del conducto cístico o del pedículo hepático ⁽²⁵²⁾. Sin duda, que la colocación de un catéter dirigido por algún método de imágenes por ecografía o T.A.C de abdomen permitirá a contribuir al control de los síntomas, pero la identificación precisa del sitio de la pérdida de bilis, requerirá de una CPER, o de una fístulografía a través del drenaje sub-hepático. En nuestro trabajo, en el grupo 1 de pacientes operados por video-laparoscopia, se identificaron dos bilirragias post-operatorias por el tubo de drenaje (0,5%8) en pacientes que habían sido

operados con un cuadro de colecistitis aguda (**CUADRO IV**). En un caso ante la sospecha de una lesión quirúrgica de la vía biliar, se procedió a la laparotomía exploradora, observándose en el acto operatorio la salida del clip del cístico, procediéndose a su ligadura con buena evolución del paciente. En el otro, se comprobó en la exploración quirúrgica una lesión térmica de forma puntiforme a nivel del colédoco supra-duodenal, que fue resuelto con la colocación de un tubo de Kehr, estando el paciente a tres años de la intervención quirúrgica asintomático. Asimismo, en el segundo grupo, también hubo 2 pacientes (0,52%) que tuvieron una bilirragia post-operatoria por el tubo de drenaje que ceso en forma espontánea al segundo y tercer día respectivamente sin complicaciones (**CUADRO IV**).

La tradicional colecistectomía es una parte integral de todo programa de entrenamiento quirúrgico y es realizada por la gran mayoría de los cirujanos. La colecistectomía laparoscópica requiere además de un entrenamiento adicional, en la cual se encuentra el conocimiento de la cirugía general con la manipulación de aparatos de video-laparoscopia. Diferentes organizaciones ^(170, 174, 233), han reconocido la necesidad de estandarizar la acreditación que pueda ayudar a asegurar que la cirugía laparoscópica sea realizada adecuadamente por cirujanos entrenados. Sin duda, que la experiencia manual en cirugía convencional es vital, además de la práctica en cursos creemos que es esencial, pero no es suficiente. Consideramos que trabajando con cirujanos entrenados en cirugía laparoscópica es una forma importante para obtener competencia en este procedimiento. Los resultados deberían ser parte de un programa de calidad quirúrgica para asegurar un monitoreo apropiado y revisiones periódicas en el manejo de la colecistectomía laparoscópica.

Con el aumento de la experiencia en la colecistectomía por vía laparoscópica, como decíamos anteriormente hay pocas contraindicaciones para la realización de este procedimiento en la colélitiasis sintomática. Sin embargo, de acuerdo a Sawyers ⁽¹⁹⁷⁾ en el año 1996, se estimó que entre 1500 a 2000 lesiones quirúrgicas de la vía biliar principal podrían ocurrir cada año con esta técnica. Se ha establecido implícitamente que la mayoría

de estas lesiones ocurren en la curva de aprendizaje. A medida que el cirujano gana experiencia, la incidencia de lesiones disminuye, pero esto puede ocurrir dentro de las primeras 50 colecistectomías ⁽²²³⁾.

Por suerte la curva de aprendizaje, el perfeccionamiento técnico y tecnológico, la respuesta organizada de las Instituciones Médicas ha logrado disminuir y estabilizar a nuestro entender, en relación a los porcentajes históricos los números de esta gravísima complicación. Desafortunadamente, en un estudio de Whery y cols ⁽²⁴³⁾, demostraron que en 100.000 colecistectomías video-laparoscópicas realizadas en las Instituciones Militares de EEUU, después de alcanzado el nivel de aprendizaje, observaron no una mejora significativa sobre las cifras iniciales de las lesiones quirúrgicas en la misma institución. Similarmente los resultados de un estudio de Nueva Zelanda con Winsor y cols ⁽²⁴⁶⁾, demostraron que a pesar de la mayor experiencia con la video-laparoscopia la incidencia de estas lesiones permanece estable. Laurence Way y cols ⁽²⁴⁰⁾ de California han observado que en 81 pacientes la mayoría de estas lesiones podrían haber sido evitadas y ellos postulan que la tracción exagerada del fondo de la vesícula hacia arriba y atrás, al imprimir a la región cólico-hepática la imagen típica en carpa favorecería la aparición de la lesión quirúrgica la vía biliar principal.

Diferentes estudios epidemiológicos ^(120, 159, 225) indican que entre el 70 al 80 % de todas las colecistectomías pueden ser realizadas por vía laparoscópica. En estudios controlados y randomizados ^(126, 184, 215) la diferencia entre la convalecencia de los pacientes tratados por medio de una minilaparotomía o por video-laparoscopia es pequeña y de corta duración. Ros y cols ⁽¹⁸⁵⁾ en un trabajo que incluye cinco hospitales de Suecia, uno de ellos universitario, utilizando un análisis multivariado concluyen que el tiempo quirúrgico de la cirugía laparoscópica es mayor de aproximadamente 20 minutos con respecto a la minilaparotomía. En otros estudios randomizados y controlados ^(11, 12, 200, 225) que comparan la cirugía abierta convencional clásica con la mini-laparotomía demuestran que la primera tiene un trauma quirúrgico mayor.

En nuestro estudio, el tiempo promedio de duración de la colecistectomía por video-laparoscopia fue de 60 minutos (rango 25-240 minutos). Por el contrario, el de la colecistectomía por mini-incisiones adaptadas fue de 38 minutos, (rango 20-90 minutos), debiéndose destacar que si tomamos solamente el tiempo promedio de los pacientes con litiasis biliar no complicada el mismo fue de 30 minutos, llegando a 50 incluyendo los casos de colecistitis aguda y colédocolitiasis.

En estudios de regresión de análisis, randomizados controlados y observacionales (33, 116, 158, 205) indican que la colecistectomía por minilaparotomía tiene menores gastos de salud que la colecistectomía laparoscópica. Otros autores (164, 190, 224) han demostrado que los resultados con la colecistectomía por mini-laparotomía son comparables en relación al costo-beneficio, a los obtenidos con la video-laparoscopia, cuando el primero es realizado como un procedimiento estándar y de práctica regular.

Con respecto al tiempo de hospitalización, el promedio de los 370 pacientes en el grupo 1 fue de 2 días (rango 2-10 días), incluyendo los pacientes laparotomizados. Sin embargo, si analizamos independientemente los 341 pacientes que completaron el procedimiento por video-laparoscopia, el tiempo promedio fue de 1,5 días (rango 1-3 días). El tiempo de hospitalización del total de los pacientes en el grupo 2 fue de 3,5 (rango 1 a 19 días), promedio que disminuye a 2 días (rango 1-10 días) en los casos con litiasis biliar no complicada. El tiempo de hospitalización promedio del total de los pacientes en el grupo 3 fue de 4,5 días (rango 3-19 días).

En relación a la controvertida ecuación costo-beneficio, nos ha resultado muy difícil hacer una evaluación racional, pues todos conocemos las numerosas variantes que deben ser analizadas. En primer lugar es muy probable que la revisión deba ser hecha teniendo presente el origen del trabajo, ya sea en países ricos de gran desarrollo o por el contrario en países pobres. Resulta evidente que los resultados obtenidos en una institución no pueden ser generalizados a toda la comunidad quirúrgica. Al margen de aspectos relacionados con lo estrictamente económico debemos tener presente hechos propios de nuestro medio hospitalario en que

actuamos, en donde consideraciones fundamentales como hora quirófano, tiempo de hospitalización, periodo de rehabilitación y antigüedad y disponibilidad de la tecnología dificultan hacer un verdadero análisis con valor científico y transmisible a otras instituciones.

No obstante, nosotros tenemos la sensación y al menos podemos hipotéticamente sugerir de acuerdo a nuestros resultados que la colecistolitiasis puede ser abordada perfectamente con mini-incisiones adaptadas, que nos brinda resultados superponibles a los de la video-laparoscopia en términos de días de hospitalización y rehabilitación, pero con significativa ventaja en relación a las complicaciones intraoperatorias. Esta es otra variante que puede ser muy compleja y de elevados costos difíciles de incluirlos en el análisis general. Nosotros al igual que Seale y Ledet ⁽²⁰⁵⁾, estamos persuadidos que el tratamiento de la colecistolitiasis con mini-incisiones adaptadas es un procedimiento seguro, de costos menores, que la literatura cada día rescata más y que debe ser prodigado en países sobre todo con restricciones económicas en salud, más aún cuando se sospecha litiasis de la vía biliar principal.

CAPITULO V
CONCLUSIONES

- 1.- Sorprendidos por los resultados obtenidos en nuestra práctica profesional hospitalaria y privada con las mini-incisiones adaptadas en el tratamiento de la colecistitis y ante las dificultades económicas institucionales de nuestro medio, decidimos realizar entre enero del 2000 y diciembre del 2006 un trabajo prospectivo y comparativo entre dicha conducta y los resultados obtenidos con la videolaparoscopia.
- 2.- La denominación de mini-incisiones con el agregado de adaptadas involucra para nosotros un importante concepto es decir el de "adaptar" el tamaño de la incisión a las características del paciente y a las alteraciones loco-regionales observadas en el curso de la cirugía.
- 3.- La colecistectomía convencional ha sido unánimemente considerada como el método ideal para el tratamiento de la colelitiasis por más de 100 años. Desde la década pasada, se considera la colecistectomía video-laparoscópica como el gold-standard.
- 4.- En la colecistectomía laparoscópica las indicaciones son similares a las de la cirugía convencional. Sin embargo, creemos que la sospecha de un cáncer de vesícula y el síndrome de Mirizzi tipo II sigue siendo resorte de la cirugía convencional.
- 5.- El porcentaje de colangiografía intraoperatoria o Mirizzigrafía fue significativamente superior en el grupo de pacientes tratados con mini-incisiones adaptadas que en el grupo de la video-laparoscopia.
- 6.- Los pacientes ictéricos o con factores predictivos altamente sospechosos de litiasis de la vía biliar principal, ó con litiasis insospechada demostrada en la colangiografía intraoperatoria fueron reunidos en un tercer grupo. Destacamos, que en algunos de ellos que existían dudas diagnósticas, la colecistectomía fue iniciada por video-laparoscopia y ante la mínima sospecha en la colangiografía intra-operatoria de patología en la vía biliar principal, la cirugía fue convertida a cielo abierto, siguiendo el concepto de las mini-incisiones adaptadas.

- 7.-** Si durante la colecistectomía convencional o video-laparoscópica se demuestra por la colangiografía intraoperatoria litiasis coledociana, los mismos deberán ser removidos en el curso del mismo acto operatorio.
- 8.-** El porcentaje de conversión en la colecistectomía laparoscópica fue del 7,83% a una laparotomía por mini-incisión adaptada. De ellos, la gran mayoría fue por litiasis de la vía biliar principal (3,24%).
- 9.-** En el grupo 1 y 2 no hubo mortalidad. En el tercer grupo, si hubo una muerte post-operatoria (1,18%).
- 10.-** En relación a la morbilidad es de destacar la ausencia de complicaciones intraoperatorias en el grupo de la mini-incisiones adaptadas.
- 11.-** Destacamos la importancia del drenaje subhepático en ambos tipos de cirugía, concepto que a nuestro entender debe ser replanteado.
- 12.-** La incidencia de litiasis colédociana en este estudio fue para el primer grupo del 3,24 % y del 9,90 % para el segundo, diferencia explicable en nuestra experiencia por el hecho que los pacientes que ingresaban con factores predictivos claros o demostrados por las imágenes de litiasis de la vía biliar principal eran directamente intervenidos quirúrgicamente a cielo abierto.
- 13.-** El tiempo quirúrgico en el grupo 2 fue menor que en el grupo 1.
- 14.-** Con respecto al tiempo de hospitalización en el grupo 1 fue de 1,5 días, mientras que para el grupo 2 fue de 2 días. El tiempo de hospitalización de los pacientes en el grupo 3 fue de 4,5 días.
- 15.-** En relación a la controvertida ecuación costo-beneficio, nos ha resultado muy difícil hacer una evaluación racional.
- 16.-** De acuerdo a nuestros resultados la colecistolitiasis puede ser abordadas perfectamente con mini-incisiones adaptadas, que nos brinda

resultados superponibles a los de la video-laparoscopia en términos de días de hospitalización y rehabilitación, pero con significativa ventaja en relación a las complicaciones intraoperatorias.

- 17.-** El tratamiento de la colecistolitiasis con mini-incisiones adaptadas es un procedimiento seguro, de costos menores, que la literatura cada día rescata más y que debe ser prodigado en países sobre todo con restricciones económicas en salud, más aún cuando se sospecha la litiasis de la vía biliar principal.
- 18.-** Finalmente es obvio que los resultados obtenidos en una institución no pueden ser generalizados a toda la comunidad quirúrgica de la región o de un país.

CAPITULO VI
BIBLIOGRAFÍA

- 1.- Admirand WE and Small DM.: The physiochemical basis of cholesterol gallstone formation in man. *J. Clin. Invest.* 47: 1043-1046. 1968.
- 2.- Aguirre C, Halabí M, Giffoniello A.: Exploración de la vía biliar principal por medio de la colangiografía operatoria bajo contralor manométrico a debito constante y fluoroscopia televisada. *Prensa Med. Argent.* 56: 807-811. 1969.
- 3.- Aguirre C, Halabí M, Sezín M.: Cierre de la laparotomía mediana supraumbilical con sutura continúa de floss-silk. *Prensa Méd. Argent.* 53: 1264-1268. 1966.
- 4.- Ahlberg J, Angelin B, Einarsson K.: Prevalence of gallbladder disease in hyperlipoproteinemia. *Dig. Dis. Sci.* 24: 459-461. 1979.
- 5.- Ali J, Ali Khan T.: The comparative effects of muscle transection and median upper abdominal incisions on postoperative pulmonary function. *Surg. Gynecol. Obstet.* 148: 863-866. 1979.
- 6.- Alponat A, Kum CK, Kob BC. : Predictive factors for conversion of laparoscopic cholecystectomy. *World J. Surg.* 21: 629-633. 1997.
- 7.- Anderson ET.: Peritoneoscopy. *Am. J. Surg.* 35: 136-140. 1937.
- 8.- Andren-Sandberg A, Alinder G, Bengmark S.: Accidental lesions of the common bile duct at cholecystectomy. *Ann. Surg.* 201: 328-332. 1985.
- 9.- Angelin B, Einarsson K, Hellstrom K.: Elimination of cholesterol in hyperlipoproteinemia. *Clin. Sci.* 51: 393-396. 1976.
- 10.- Angelin B.: Cholesterol and bile acid metabolism in normo-and hyperlipoproteinemia. *Acta Med. Scand.* 610 (Suppl): 1-40. 1977.
- 11.- Assalia A, Schein M, Kopelman D, Hashmonai M.: Minicholecystectomy vs conventional cholecystectomy: A prospective, randomized trial-implications in the laparoscopic era. *World J. Surg.* 17: 755-759. 1993.
- 12.- Assalia A, Kopelman D, Hashmonai M.: Emergency mini-laparotomy cholecystectomy for acute cholecystitis: Prospective, randomized trial-implications for the laparoscopic era. *World J. Surg.* 21: 534-539. 1997.
- 13.- Bainton D, Davies GT, Evans KT. : Gallbladder disease : Prevalence in a South Wales industrial town. *N. Engl. J. Med.* 294: 1147-1150. 1976.

- 14.-** Baker AL, Kaplan MM, Norton RA.: Gallstones in inflammatory bowel disease. *Am. J. Dig. Dis.* 19: 109-110. 1974.
- 15.-** Barbara L, Festi D, Morselli Labate AM.:The sirmione Study: Familial frequency of gallstone disease (Abstract). *Hepatology.* 4: 1086-1090. 1984.
- 16.-** Barbara L. Sama C, Morselli Labate AM.: A population Study on the prevalence of gallstone disease: The Sermione Study. *Hepatology.* 7: 913-920. 1987.
- 17.-** Barbara L, Festi D, Frabonni R.: Incidence and risk factors for gallstone disease: The Srimione Study (Abstr.) *Hepatology.* 8: 1256-1258. 1988.
- 18.-** Barbara L, Sama C, Morselli Labatte AM, Malvolti M.: Epidemiology and natural history of gallstones. *Prob. Gen. Surg.* 8 (4): 525-540. 1991.
- 19.-** Barredo C, Covaro JA, Chiavaroli H.: Conversiones y reoperaciones en colecistectomía laparoscópica. *Rev. Argent. Cir.* 66(5): 146-151. 1994.
- 20.-** Bates GC, Brown CH.: Incidence of gallbladder disease in chronic hemolytic anemia (Spherocytosis). *Gastroenterology.* 21: 104-110. 1952.
- 21.-** Batesson MC, Maclean D, Ross PE.: Clofibrate therapy and gallstone induction. *Am. J. Dig. Dis.* 23: 623-630. 1978.
- 22.-** Bengolea AJ, Velazco Suarez G: Les angiocholites ascendentes et les anastomoses biliodigestives. *Med. Acad. Chir.* 65: 634-637. 1939.
- 23.-** Bennion LJ, Grundy SM.: Risk factor for the development of cholelithiasis in man: Part II. *N. Engl. J. Med.* 299: 1221-1224. 1978
- 24.-** Bennion LJ, Grundy SM.: Effects of obesity and caloric intake on biliary lipid metabolism in man. *J. Clin. Invest.* 59: 828-830. 1977.
- 25.-** Bernheim BM.: Organoscopy: cytoscopy of the abdominal cavity. *Ann.Surg.* 53: 764-768. 1911.
- 26.-** Binmoeller K, Katon R, Shneidman R.: Endoscopic management of postoperative biliary tract leaks: Review of 77 cases and report of two cases with biloma formation. *Am. J. Gastroenterol.* 86: 227-231. 1991.
- 27.-** Bismuth H.: Postoperative strictures of the bile duct. In: Blumgart LH, ed. *The Biliary tract: Clinical Surgery International.* New York, NY: Churchill Livingstone Inc; 1982. 5: 209-218.

- 28.-** Boyd GS, Onajobi FD.: Control of cholesterol biosynthesis by a plasma apolipoprotein. *Nature*. 221: 574-576. 1969.
- 29.-** Braasch JW.: Perspectivas históricas de las lesiones de vías biliares. *Clin. Surg. North. Am.* 4:775-784. 1994.
- 30.-** Branum G, Shnitt C, Baillie J.: Management of mayor biliary complications after laparoscopic cholecystectomy. *Ann. Surg.* 217: 532-536. 1993.
- 31.-** Brodsky A, Matter L, Sabo E.: Laparoscopic cholecystectomy for acute cholecystitis: can the need for conversion and the probability of complications be predicted? A prospective study. *Surg. Endosc.* 14: 755-760. 2000.
- 32.-** Calabrese C, Pearlman DM.: Gallbladder disease below the age of 21 years. *Surgery.* 70: 413-416. 1971.
- 33.-** Calvert NW, Troy GP, Johnson AG.: Laparoscopic Cholecystectomy: A good buy?. A cost comparison with small-incision (mini) Cholecystectomy. *Eur. J. Surg.* 166: 782-786. 2000.
- 34.-** Carey MC, Small DM.: The physical chemistry of cholesterol solubility in bile: Relationship to gallstone formation and dissolution in man. *J. Clin. Invest.* 61: 998-1001. 1978.
- 35.-** Caroli J, Gillies E.: Exploration fonctionnelle des vois biliaires et chirurgie. *Sem. Hôp. Paris.* 21: 1278-1280. 1945.
- 36.-** Catani M, Modini C.: Laparoscopic Cholecystectomy in acute cholecystitis: A proposal of safe and effective technique. *Hepato-gastroenterology.* 54(80):2186-2191. 2007.
- 37.-** Catarci M, Zaraca F, Scaccia M, Carboni M.: Lost intraperitoneal stones after laparoscopic cholecystectomy: harmless sequela or reason for re-operation? *Surg. Laparosc. Endosc.* 3(4): 318-322. 1993.
- 38.-** Cooperman AM. : Laparoscopic Cholecystectomy: Results of an early experience. *Am. J. Gastroenterol.* 86: 694-696. 1991.
- 39.-** Coronary Drug Project Research Group. The Coronary Drug Project: Design, methods and baseline results. *Circulation.* 47 (Suppl 3): 1-50. 1973.

- 40.-** Coronary Drug project Research Group. Gallbladder disease as a side effect of drugs influencing lipid metabolism: Experience in the coronary drug project. *N. Engl. J. Med.* 296: 1186-1190. 1977.
- 41.-** Cotton P, Lehman G, Vennes J.: Endoscopic sphincterotomy complications and their management: An attempt an consensus. *Gastrointest. Endosc.* 37: 383-385. 1991.
- 42.-** Cotton MH.: Letter to Editor. *World J. Surg.* 29 (4): 413. 2005.
- 43.-** Couinaud C.: Sur la chirurgie de confluent biliaires superior er des canaux hépatiques. *Press. Med.* 63: 669-672. 1955.
- 44.-** Cullis S, Jeffrey P, McLauchlan G.: Intraoperative abscess after laparoscopic cholecystectomy. *Surg. Laparosc. Endosc.* 2: 337-340. 1992.
- 45.-** Cuschieri A, Berci G, McSherry CK.: Laparoscopic cholecystectomy. *Am. J. Surg.* 159: 273-275. 1990.
- 46.-** Cuschieri A, Lezoche E, Morino M.: E.A.E.S. multicenter prospective randomized trial comparing two-stage vs single-stage management of patients with gallstone disease and ductal calculi. *Surg. Endosc.* 13: 952-957. 1999.
- 47.-** Champault G, Patel JCL.: Chirurgie de la lithiase biliaire: Cholangiographie ou radiomanometrie peroperative. *AFC. Forum Chir.* 21: 17. 1981.
- 48.-** Daniak CN, Peretz D, Fine JM.: Factors associated with time to laparoscopic Cholecystectomy for acute cholecystitis. *World. J. Gastroenterol.* 14(7):1084-1090. 2008.
- 49.-** Davidoff A, Pappas T, Murray E.: Mechanisms of major biliary injury during laparoscopic cholecystectomy. *Ann. Surg.* 215: 196-200. 1992.
- 50.-** David GG, Al-Sarira AA, Willmott S.: Management of acute gallbladder disease in England. *Br. J. Surg.* 95: 472-478. 2008.
- 51.-** Deyo G.: Complications of laparoscopic cholecystectomy. *Surg. Laparosc. Endosc.* 1: 41-48. 1992.
- 52.-** Deziel DJ, Millikan KW, Economou SG, Doolas A, Ko ST, Airan MC.: Complications of laparoscopic cholecystectomy: A National Survey of 4,292 Hospitals and an Analysis of 77,604 Cases. *Am. J. Surg.* 165 (1): 9-14. 1993.

- 53.-** Diehl AK, Stemp MP, Ostrower VS.: Prevalence and clinical gallbladder disease in Mexican American, Anglo and black women. *South Med. J.* 73: 438-340. 1980.
- 54.-** Dubois F, Berthold G.: Cholécystectomie par minilaparotomie. *Nouv. Presse Méd.* 11: 1139-1141. 1982.
- 55.-** Dubois F, Icard P, Berthelot G.: Coelioscopic cholecystectomy: Preliminary report 36 cases. *Ann. Surg.* 211: 60-62. 1990.
- 56.-** Eldar S, Sabo E, Nash E, Abrahamson J, Matter I.: Laparoscopic cholecystectomy for the various types of gallbladder inflammation: a prospective trial. *Surg. Laparosc. Endosc.* 8(3):200-207. 1998.
- 57.-** Everson GT, McKinley C, Lawson M.: Gallbladder function in the human female: Effect of the ovulatory cycle, pregnancy and contraceptive steroids. *Gastroenterology.* 82: 711-715. 1982.
- 58.-** Fabián A, Giordano A, Oddi R.: Procedimientos Laparoscópicos en pacientes comprometidos. *Rev. Argent. Cir.* 67(3-4): 70-73. 1994.
- 59.-** Fitzgibbons R, Annibali R, Litke B.: Gallbladder and gallstone removal, open versus closed laparoscopy and pneumoperitoneum. *Am. J. Surg.* 165: 625-627. 1993.
- 60.-** Frazee R, Roberts J, Symmonds R.: What are the contraindications for laparoscopic cholecystectomy?. *Am. J. Surg.* 164: 491-495. 1992.
- 61.-** Friedman GD, Kamel WB, Dawber TR.: The epidemiology of gallbladder disease: Observations in the Framingham study. *Journal of Chronic Disease.* 19: 273-280. 1966.
- 62.-** Ganey JB, Johnson PA (Jr), Prillaman PE.: Cholecystectomy: Clinical experience with a large series. *Am. J. Surg.* 151: 352-357. 1986.
- 63.-** Garriz RA, González JM.: Anatomía Quirúrgica de la vía biliar. *Prensa Med. Argent.* 67: 214-218. 1980.
- 64.-** Gerber A, Apt M.: The case against routine operative cholangiography. *Am. J. Surg.* 143: 734-737. 1982.
- 65.-** Georgiades CP, Mavromatis TN, Kourlaba GC.: Is inflammation a significant predictor of bile duct injury during laparoscopic cholecystectomy?. *Surg. Endosc.* 29: 60-68. 2008.

- 66.-** Giffoniello A, Halabí M, Acerbi Cremades N.: Colangiografía operatoria bajo control manométrico con debito constante y fluoroscopia televisada. Prensa Med. Argent. 72: 412-418. 1985.
- 67.-** Gilat T, Feldman C, Halpern Z.: An increased familial frequency of gallstone. Gastroenterology. 84: 242-245. 1983.
- 68.-** Glambek I, Kvaale G, Arnesjo B.: Prevalence of gallstone screening in Norwegian population. Scand. J. Gastroenterol. 22: 1089-1092. 1987.
- 69.-** Glenn F.: Complications of biliary tract surgery. Surg. Gynecol. Obstet. 110: 141-147. 1960.
- 70.-** Glenn F, Grafe WR (jr): Historical events in biliary trac surgery. Ann Surg. 93: 848-852. 1966.
- 71.-** Goetze O.: Die Röntgendiagnostik bei gasgefüllter Bauchhöhle. Eine neue methode. Münch. Med. Wochenschr. 65: 1275-1278. 1918.
- 72.-** Gramática L, Sezin M, Aranega CI, Olivares PE.: Consideraciones anatómicas sobre la placa hiliar y su relación con la cirugía de los conductos hepáticos. Rev. Esp. Enf. Ap. Digest. XLV (6): 613-624. 1975.
- 73.-** Gramática L, Sezin M.: Cirugía de las vías biliares, páncreas y bazo: Indicaciones y técnicas. Ed. Universidad Nacional de Córdoba.1990.
- 74.-** Gramática L, Florez F, Saliba J.: Nuestra táctica de elección para el abordaje y cierre del abdomen. Experiencia y resultados. Rev. Quir. Esp. 8: 132-136. 1981.
- 75.-** Gramática L, Lada PE, Dutari C, Garibotti F.: Incisiones pequeñas adaptadas en cirugía biliar electiva. Rev. Argent. Cir. 59: 172-177. 1990.
- 76.-** Greenall MJ, Evans M, Pollock AV.: Midline of transverse laparotomy ?. A Randomized controlled trial. Part II: Influence on postoperative pulmonary complications. Br. J. Surg. 67: 191-194. 1980.
- 77.-** Gross DMB. A statistical Study of cholelithiasis. J. Pathol. 32: 503-507. 1929.
- 78.-** Halloran LG, Schwartz CC, Vlahcevic ZR.: Evidence for high-density lipoprotein-free cholesterol as the primary precursor for bile acid synthesis in man. Surgery. 84: 1-5. 1974.

- 79.-** Halpen Z, Dudley MA, Kibe A.: Rapid vesicle formation and aggregation in abnormal human biles. A time-lapse video-enhanced contrast microscopy study. *Gastroenterology*. 90: 875-877. 1986.
- 80.-** Hamy A, Hennekinne S, Pessaux P, Lada P, Randriamananjo S, Lermite E, Boyer J, Arnaud JP.: Endoscopic sphincterotomy prior to laparoscopic cholecystectomy for the treatment of cholelithiasis. *Surg. Endosc.* 17: 872–875. 2003.
- 81.-** Heaton KW, Austad WI, Lack L.: Entero-hepatic circulation of C14 labelled bile salts in disorders of the distal small bowel. *Gastroenterology*. 55: 5-10. 1968.
- 82.-** Henry ML, Carey LC.: Complications of cholecystectomy. *Surg. Clin. North. Am.* 63: 1191-1193. 1983.
- 83.-** Hepp J, Smuth P.: Accidents et complications précoces de la sphincterectomie oddienne. *Mém. Acad. Chir. Paris*. 59: 255-258. 1956.
- 84.-** Holland C, Haeton KH.: Increasing frequency of gallbladder operations of gallstone disease in the Bristol area. *Br. Med. J.* 3: 672-678. 1972.
- 85.-** Holzbach RT, Marsh M, Olszewski M.: Cholesterol solubility in bile: Evidence that supersaturated bile is frequent in healthy man. *J. Clin. Invest.* 52: 1467-1470. 1973.
- 86.-** Holzbach RT, Busch N.: Nucleation and growth of cholesterol crystal. Kinetics determinants in supersaturated native bile. *Gastroenterol. Clin. North. Am.* 20: 67-74. 1991.
- 87.-** Honore LH.: Cholesterol Cholelithiasis in adolescent female. *Arch Surg.* 115: 62-65. 1980.
- 88.-** Howat JMT, Jones CB, Schofield PF.: Gallstones and oral contraceptives. *J. Int. Med. Res.* 31: 59-63. 1975.
- 89.-** Hunter JG.: Avoidance of bile duct injury during laparoscopic cholecystectomy. *Am. J. Surg.* 162: 71-76. 1991.
- 90.-** Hunter JG.: Note from the Editor. *World J. Surg.* 29(4): 413. 2005.
- 91.-** Hutchinson CH, Traverso LW, Lee FT: Laparoscopic cholecystectomy. Do preoperative factors predict the need to convert to open? *Surg. Endosc.* 8: 885-870. 1994.

- 92.-** Heaton KW, Read EA.: Gallstones in patients with disorders of the Terminal ileum and disturbed bile SALT metabolism. Br. Med. J. 3: 494-496. 1969.
- 93.-** Isacksson B.: On the dissolving power of lecithina and bile salts for cholesterol in human bladder bile. Acta. Soc. Med. Upsal. 59: 296-300. 1954.
- 94.-** Jacobeus HC.: Über die Möglichkeit die Zytoskopie bei Untersuchung seroser höhlungen Anzuwenden. Münch. Med. Wochensher. 57: 2090-2093. 1910.
- 95.-** Jacobeus HC.: Kurze Übersicht über meine Erfahrungen mit der Laparphthoraskopie. Münch. Med. Wochensher. 58: 2017-2020. 1911.
- 96.-** Jordan RA.: Cholelithiasis in sickle cell disease. Gastroenterology. 33: 952-955. 1968.
- 97.-** Jorgensen T : prevalence of gallstones in a Danish population. Am. J. Epidemiol. 126: 912-915. 1987.
- 98.-** Jorgensen T.: Gallstones in a Danish population: Fertility period, pregnancies, and exogenous females sex hormones. Gut 29: 433-450. 1988.
- 99.-** Jorgensen T.: Gallstones in a Danish Population: Relationship to weight, physical activity. Smoking, coffee consumption and diabetes mellitus. Gut. 30: 528-530. 1989.
- 100.-** Jorgensen T: Treatment of gallstone patients. Copenhagen: National Institute of Public Health and Danish Institute for Health technology. Assessment. 2000. ISBN 87-90951-44-1.
- 101.-** Kalk H.: erfahrungen mit der laparoskopie. Z. Klin. Med. 111: 303-306. 1929.
- 102.-** Kalk H, Bruhl W, Burgmann W.: Leitfaden der laparoskopie und gastrokopie. Sttugart. Thieme. 1951.
- 103.-** Kama NA, Doganay M, Dolapci M.: Risk factors resulting in conversion of laparoscopic cholecystectomy to open surgery. Surg. Endosc. 15: 965-968. 2001.

- 104.-** - Kapoor R, Kaushik P, Saraswat VA.: Prospective randomized trial comparing endoscopic sphincterotomy followed by surgery with surgery alone in good risk patients with choledocholithiasis. *HPG. Surg.* 9: 145-148. 1996.
- 105.-** Kellig G.: Über oesophagoskopie, gastrokopie and Kelioskopie. *Munch Med. Wochenschr.* 41: 259-262. 1901.
- 106.-** kern F, Everson GT, De Mark B.: Biliary lipids, bile acids and Gallblader function in the human female: effect of pregnancy and the ovulatory cycle. *J. Clin. Invest.* 68: 1229-1231. 1981.
- 107.-** Kern F, Everson GT, De Mark B.: Biliary lipids, bile acids, and Gallblader function in the human female: Effects of contraceptive steroids. *J. Lab. Clin. Med.* 99: 789. 1982.
- 108.-** Keus F, Werner JE, Gooszen HG.: Randomized clinical trial of small-incision and laparoscopic cholecystectomy in patients with symptomatic cholecystolithiasis: primary and clinical outcomes. *Arch. Surg.* 143(4):371-377. 2008.
- 109.-** Kiviluoto T, siren J, Luukonen P.: Randomized trial of laparoscopic versus open cholecystectomy for acute gangrenous cholecystitis. *Lancet.* 351: 321-325. 1998.
- 110.-** Koperna T, Kisser M, Schulz F.: Laparoscopic versus open treatment of patients with acute cholecystitis. *Hepato-gastroenterology.* 46:753-757. 1999.
- 111.-** Kune GA, Sali A.: *The practice of Biliary Surgery.* 2nd ed. Oxford, Blacwell. 1980.
- 112.-** Langenbuch K.: Ein fall von extirpation der gallenblase wegwn cronischer colelithiais. *Heinlung, Berlin Klin. Wschr.* 19: 725-730. 1882.
- 113.-** Lardennois B, Hibon J.: Intérêt de l'enregistrement magnetoscopie des images radiotelevisées en radiobiliare peropératoire. *Med. Chir. Dig.* 4: 309-311. 1975.
- 114.-** Larson G, Vitale G, Casey J.: Multipractice analysis of laparoscopic cholecystectomy in 1.983 patients. *Am. J. Surg.* 163: 221-226. 1992.
- 115.-** Lee V, Chari R, Cucchiaro G, Meyers W.: Complications of laparoscopic cholecystectomy. *Am. J. Surg.* 163: 527-530. 1993.

- 116.-** Leo J, Filipovic G, Kremantsova J, Norblad R, Söderholm R, Nilsson E.: Open cholecystectomy for all patients in the era laparoscopic surgery: A prospective cohort Study. *BMC Surgery*. 6 (5): 1-6. 2006.
- 117.-** Lindstrom CG.: Frequency of gallstone disease in a web defined Swedish population. *Scand. J. Gastroenterol*. 12: 341-348. 1977.
- 118.-** Lightdale C.: Indications, contraindications, and complications of laparoscopy. In: Sivak M, ed, *Gastroenterologic Endoscopy*. Philadelphia. WB Saunders, 1987, 1039.
- 119.-** Liu CL, Fan ST, Lai EC.: Factors affecting conversion of laparoscopic cholecystectomy to open cholecystectomy. *Arch Surg*. 131: 98-101. 1996.
- 120.-** Livingston EH, Rege RV.: A nationwide study of conversion from laparoscopic to open Cholecystectomy. *Am. J. Surg*. 188: 205-211. 2004.
- 121.-** Livingston EH, Miller JA.: Costs and utilization of intraoperative cholangiography. *J. Gastrointest. Surg*. 11(9):1162-1167. 2007.
- 122.-** Longo O, Rouvier FE.: Papiloesfinterotomía operatoria. Experiencia de 20 años. *Prensa. Med. Argent*. 73: 279-282. 1986.
- 123.-** Low JK, Barrow P, Ower A.: Timing of laparoscopic cholecystectomy for acute cholecystitis: evidence to support a proposal for an early interval surgery. *Am. Surg*. 73(11):1188-1192. 2007.
- 124.-** Ludwig K, Kockerling F, Hohenberger W.: Surgical therapy in cholecysto-/choledocholithiasis. Results of a Germany-wide questionnaire sent to 859 clinics with 123,090 cases of cholecystectomy. *Chirurg*. 72(10):1171-1178. 2001.
- 125.-** Lujan JA, Parilla P, Robles R, Marin P, Torralba J, Garcia-Ayllon J.: Laparoscopic cholecystectomy vs Open cholecystectomy in the treatment of acute cholecystitis. *Arch. Surg*. 133 (2): 173-181. 1998.
- 126.-** Maajed AW, Troy G, Nicholl JP, Smythe A, Reed MVR, Stoddard CJ, Peacock J, Johnson AG.: Randomized, prospective, single blind comparisons of laparoscopic versus small incision cholecystectomy. *Lancet*. 347: 989-994. 1996.

- 127.-** Maclure KM, Hayes KC, Colditz GA.: Weight, diet and the risk of symptomatic gallstones in middle age women. *N. Engl. J. Med.* 321: 563-567. 1989.
- 128.-** Malley Guy P, Jeanjean R, Marion P.: *La Chirurgie biliaire sous contrôle manométrique et radiologique peropératoire.* Masson et Cie. Paris.1957.
- 129.-** Malley Guy P. : Sur la sphincterectomie endoscopique. *Lyon Chir.* 78: 62-65. 1982.
- 130.-** Maruyama KM, Lowdermilk GA, Naunheim KS.: Why are minimally invasive abdominal, thoracic and cardiac operations better ?. *Curr. Op. Crit. Care.* 5 (4): 300-312. 1999.
- 131.-** Maurer KR, Everhart JE, Ezzati TM.: Prevalence of gallstone disease in Hispanic populations in the United States. *Gastroenterology.* 96: 487-490. 1989.
- 132.-** Mazzarielo R.: Fourteen Years experience with nonoperative instrumental extraction of retained bile stones. *World. J. Surgery.* 2: 447-501. 1978.
- 133.-** Mazer NA, Carey Mc.: Quasi-elastic Light scattering studies of aqueous biliary lipids systems. Cholesterol solubilization and precipitation in model bile solutions. *Biochemistry.* 22: 246-248. 1983.
- 134.-** MC Ginn FP, Miles AJG, Uglow M.: Randomized trial of laparoscopic cholecystectomy and mini-cholecystectomy. *Br. J. Surg.* 82: 1374-1376. 1995.
- 135.-** Mc Kernan JB.: Laparoscopic cholecystectomy. *Am. Surg.* 57: 309-312. 1991.
- 136.-** Mc Sherry CK.: Cholecystectomy: The gold Standard. *Am. J. Surg.* 158: 174-180. 1989.
- 137.-** Mercer SJ, Knight JS, Toh SK.: Implementation of a specialist-led service for the management of acute gallstone disease. *Br. J. Surg.* 91: 504-508. 2004.
- 138.-** Minetti AM, Vilariño-Lopez E, Repetto C.: Cirugía de la litiasis vesicular por vía laparoscópica. *Rev. Argent. Cir.* 66(3-4): 111-116. 1994.

- 139.-** Mir IS, Mohsin M, Kirmani O.: Is intra-operative cholangiography necessary during laparoscopic cholecystectomy? A multicentre rural experience from a developing world country. *World. J. Gastroenterol.* 13(33):4493-4497. 2007.
- 140.-** Mirizzi PL.: La colangiografía durante las operaciones de las vías biliares. *Bol. Trab. Soc. Cir. Buenos Aires.* 16: 24-28. 1932.
- 141.-** Mirizzi PL.: La cholécystectomie sans drainage. (Cholécystectomie idéale). 1º ed, Masson It. Cie. Paris 1933.
- 142.-** Mirizzi PL.: Síndrome del conducto hepático. *J. Int. Chir.* 8: 731-733. 1948.
- 143.-** Moosman DA.: Where and how to find the cystic artery during cholecystectomy. *Surg. Gynecol. Obstet.* 141: 769-772. 1975.
- 144.-** Moosa AR, Mayer AD, Stabile B.: Iatrogenic injury to the bile duct: Who, How, Where?. *Arch. Surg.* 125: 1028-1030. 1990.
- 145.-** Moss G.: Discharge within 24 hours of elective cholecystectomy. *Arch. Surg.* 121: 1159-1161. 1986.
- 146.-** .- Morgagni GB.: The seats and causes of diseases: Book III. Of disease of the Belly. Translated by Alexander B. MillarA, Cadell T. London, Johnson and Payne 1769.
- 147.-** Mouret Ph.: La chirurgie Coelioscopie. Evolution ou révolution ?. *Chirurgie.* 116: 829-833. 1990.
- 148.-** Muhe E.: Long-term follow up alter laparoscopic cholecystectomy . *Endoscopy.* 24: 754-756. 1992.
- 149.-** Maki T.: Cholelithiasis in the Japan. *Arch. Surg.* 82: 599-602. 1961.
- 150.-** Nadeau OE, Kampmeir OF.: Endoscopy of the abdomen: Abdominoscopy: A preliminary study, including a summary of the literature and a description of the technique. *Surg. Gynecol. Obstet.* 41: 259-262. 1925.
- 151.-** Nathanson LK, Shimi S, Cushieri A.: Laparoscopic cholecystectomy: The Dundee technique. *Br. J. Surg.* 78: 155-159. 1991.

- 152.-** Nathanson LK, O'Rourke NA, Martin IJ.: Postoperative ERCP versus laparoscopic choledochotomy for clearance of selected bile duct calculi: a randomized trial. *Ann. Surg.* 242: 188-192. 2005.
- 153.-** National Center for Health Statistics. 1987. Summary: national hospital discharge survey. In: *Advance Data from Vital and Health Statistics*, N° 59. Hyattsville, MD: National Center for Health Statistics, 1988. (DHHS publications n° (PHS) 88-1250)
- 154.-** Neoptolemos JP, Carr-Locke DL, Fossard DP.: Prospective randomised study of preoperative endoscopic sphincterotomy versus surgery alone for common bile duct stones. *Br. Med. J.* 294: 470-474. 1987.
- 155.-** Nervi FO, Dietschy JM.: Ability of six different lipoprotein fractions to regulate the rate of hepatic cholesterol-genesis in vivo. *J. Biol. Chem.* 250: 8704-8706. 1975.
- 156.-** Newman HF, Northup JD.: Autopsy incidence of gallstones. *Int. Abst. Surg.* 109: 1-7. 1959.
- 157.-** Nickkholgh A, Soltaniyekta S, Kalbasi H.: Routine versus selective intraoperative cholangiography during laparoscopic cholecystectomy: a survey of 2,130 patients undergoing laparoscopic cholecystectomy. *Surg. Endosc.* 20(6):868-874. 2006.
- 158.-** Nilsson E, Ros A, Rahmqvist M, Bäckmann K, Carlsson P.: Cholecystectomy: cost and Health-related quality of life: A comparison of two techniques. *Int. J. Qual. Health Care.* 16 (6): 473-482. 2004.
- 159.-** Nilsson E, Fored M, Granath F, Blomquist P.: Cholecystectomy in Sweden 1987-1999. A nationwide study of mortality and preoperative admissions. *Scand. J. Gastroenterol.* 40: 1478-1485. 2005.
- 160.-** Norman O.: Studies of hepatic ducts in cholangiography. *Acta. Radiol. Scand. Sup* 84. 1951.
- 161.-** O'Dwyer PJ, Murphy JJ, O'Higgins NJ.: Cholecystectomy through a 5 cm subcostal incision. *Br. J. Surg.* 77: 1189-1190. 1990.
- 162.-** Olsen D.: Laparoscopic cholecystectomy. *Am. J. Surg.* 161: 339-344. 1991.

- 163.-** Ott D. : Illumination of the abdomen (Ventrosopia) (Russian). *Akush I Zhensk.* 15: 1045-1048. 1901.
- 164.-** Oyogoa SO, Komenaka K, Ilkhani R, Wise L.: Mini-laparotomy cholecystectomy in the era of laparoscopic cholecystectomy: A community-based hospital perspective. *Am. Surg.* 69: 604-607. 2003.
- 165.-** Pagana T and Stahlgren L.: Indications and accuracy of operative cholangiography. *Arch. Surg.* 115: 1214-1217. 1980.
- 166.-** Pattinson N.: Solubilization of cholesterol in human bile. *FEBS. Lett.* 181: 339-340. 1985.
- 167.-** Pèllisier EP, Blum D, Meyer M. : Cholecystectomy by mini-laparotomy without muscle section: a short stay procedure. *Hepato-Gastroenterology.* 39: 292-295. 1992.
- 168.-** Perissat J, Vitali GC.: Laparoscopic cholecystectomy: Gateway to the future. *Am. J. Surg.* 161: 408-410. 1991.
- 169.-** Petelin J.: Laparoscopic approach to common duct pathology. *Surg. Laparosc. Endosc.* 1: 33-37. 1991.
- 170.-** Peters JH, Ellison EC, Innes J.: Safety and efficacy of laparoscopic cholecystectomy, a prospective analysis of 100 initial patients. *Ann. Surg.* 213. 3-10.1991.
- 171.-** Petitti DB, Friedman GD, Klatsky AL.: Association of a history of gallbladder disease with reduced concentration of high-density-lipoprotein cholesterol. *N. Eng. J. Med.* 304: 1396-1398. 1981.
- 172.-** Phillips E, Daykhovsky L, Carroll B.: Laparoscopy cholecystectomy: Instrumentation and Technique. *J. Laparoendosc. Surg.* 1:3-5. 1990.
- 173.-** Pi-Figueras J.: Indications et résultats de la sphincterectomie oddienne. *Rev. Int. Hépat.* 16: 487-500. 1966.
- 174.-** Ponsky JL.: Pitfalls in laparoscopic Cholecystectomy. *Prob. Gen. Surg.* 8 (3): 321-328. 1991.
- 175.-** Popken F, Kùchle R, Heintz A.: Cholecystectomy in high risk patients: A comparison between conventional and laparoscopic procedures. *Chirurg.* 69: 61-65. 1998.

- 176.-** Quinn S, Sangster W, Standage B.: Biliary complications related to laparoscopic cholecystectomies: Radiologic diagnosis and management. *Surg. Laparosc. Endosc.* 2: 279-281. 1992.
- 177.-** Rattner DW, Ferguson C, Warshaw AL.: Factors associated with successful laparoscopic cholecystectomy for acute cholecystitis. *Ann. Surg.* 217: 233-236. 1993.
- 178.-** Reddick EJ, Olsen DO.: Laparoscopic laser cholecystectomy: a comparison with mini-lap cholecystectomy. *Surg. Endosc.* 3: 131-133. 1989.
- 179.-** Reddick E.J, Olsen DO.: Outpatient laparoscopic laser cholecystectomy. *Am. J. Surg.* 160: 485-487. 1990.
- 180.-** Reiter J, Bayer H, Mennicken L.: Results of endoscopic papillotomy: A collective experience from nine endoscopic centres in West Germany. *World. J. Surg.* 2: 505-508. 1978.
- 181.-** Rhodes M, Sussman L, Cohen L.: Randomised trial of laparoscopic exploration of common bile duct versus postoperative endoscopic retrograde cholangiography for common bile duct stones. *Lancet.* 351:159-161. 1998.
- 182.-** Rome Group for the epidemiology and prevention of cholelithiasis.: Prevalence of gallstone disease in an Italian adult female population. *Am. J. Epidemiol.* 119: 796-799. 1984.
- 183.-** Rome Group for the Epidemiology and Prevention of Cholelithiasis. The epidemiology of gallstone in Rome, Italy: Part I Prevalence data in men. Part II: The epidemiology of gallstone disease in Rome, Italy. *Hepatology.* 8: 904-910. 1988.
- 184.-** Ros A, Gustafsson L, Krook H, Nordgren CE, Thorell A, Wallin G, Nilsson E.: Laparoscopic cholecystectomy versus mini-laparotomy cholecystectomy: a prospective, randomized, single-blind study. *Ann. Surg.* 234:741-749. 2001.
- 185.-** Ros A, Carlsson P, Rahmqvist M, Bäckman K, Nilsson E.: Non randomised patients in a Cholecystectomy trial: Characteristics, procedures and outcomes. *BMC. Surgery.* 6: 17-22. 2006.
- 186.-** Rosen M, Brody F, Ponsky J: Predictive factors for conversion of laparoscopic cholecystectomy. *Am. J. Surg.* 184: 254-258. 2002.

- 187.-** Roslyn JJ, Binns GS, Huges EF, Hughes FXE.: Open cholecystectomy: A contemporary analysis of 42.474 patients. *Ann. Surg.* 218: 129-137. 1993.
- 188.-** Rossi R, Schirmer W, Brassch, et al.: Laparoscopic bile duct injury: risk factor, recognition and repair. *Arch. Surg.* 127: 596-600. 1992.
- 189.-** Royal College of General Practitioners oral contraception Study. Oral contraceptives and gallbladder disease. *Lancet.* 2. 957-960. 1982.
- 190.-** Rozsos I, Ferenczy J Schmitz R.: Micro- and mini-cholecystectomy in the 21st century. *Orv. Hetil.* 144: 1291-1297. 2003.
- 191.-** Ruddock JC.: Peritoneoscopy. *Surg. Gynecol. Obstet.* 65: 623-626. 1937.
- 192.-** Sackmann M, Delius M, Sauerbruch T.: Shock-wave lithotripsy of gallbladder stones. *N. Eng. J. Med.* 318: 393-397. 1988.
- 193.-** Salen G, Colalillo A, Verga D.: Effect of high and low doses of ursodeoxycholic acid on gallstone dissolution in humans. *Gastroenterology.* 78: 1412-1418. 1980.
- 194.-** Sampliner RE, Bennet PH, Comess LJ.: Gallbladder disease in Pima Indians: Demonstrations in high prevalence and early onset by cholecystography. *N. Eng. J. Med.* 283: 1358-1360. 1970.
- 195.-** Sánchez Zinny J.: Papiloesfinterotomía: Resultados. *Prensa Méd. Argent.* 54: 146-150. 1967.
- 196.-** Savader SJ, Lillimoe KD, Prescott CA.: Laparoscopic cholecystectomy-related bile duct injuries: A Health and financial disaster. *Ann. Surg.* 225: 268-272. 1997.
- 197.-** Sawyers JL. : Current status of convencional (open) cholecystectomy versus laparoscopic cholecystectomy. *Ann. Surg.* 223 (1): 1-3. 1996.
- 198.-** Scheim CJ, Stern WZ, Hurwitt ES.: Cholangiography and Biliary endoscopy as complementary methods of evaluating bile ducts. *Am. J. Roentgen.* 89: 864-867. 1963.
- 199.-** Schirmer B, Dix J, Edge J.: Laparoscopic cholecystectomy in the obese patient. *Ann. Surg.* 216: 146-150. 1992.

- 200.-** Schmiz R, Rodheu V, Treckman J.: Randomized trial of conventional cholecystectomy versus mini-cholecystectomy. *Br. J. Surg.* 84: 1683-1686. 1997.
- 201.-** Scott T, Zucker K, Bailey R.: Laparoscopic Cholecystectomy: A review of 12.397 patients. *Surg. Laparosc. Endosc.* 2: 191-195. 1992.
- 202.-** Scragg RKR, McMichael AJ, Baghurst PA.: Diet, alcohol and relative weight in gallstone disease: A case-control study. *Br. J. Med.* 288: 1113-1115. 1984.
- 203.-** Scragg RKR, Calvert FD, Olver JR.: Plasma lipids and insulin in gallstone disease. *Br. Med. J.* 289: 521-523. 1984.
- 204.-** Schwatz SI.: Gallbladder and extra-hepatic system. In: Schwartz SI, ed. *Principles of Surgery*. 5th ed. New York: McGraw-Hill, 1981. pag1381.
- 205.-** Seale Ak, Ledet WP (Jr.): Minicholecystectomy : A safe, cost-effective day surgery procedure. *Arch. Surg.* 134: 308-310. 1999.
- 206.-** Semm K.: Die laparoskopie in der Gynäkologie. *Geburtsh. U. Frauenheilkunde.* 27: 1029-1032. 1967.
- 207.-** Sezín M, Gramática L, Aranega CL, Olivares PE.: Análisis anatómico-quirúrgico de conjunto del pedículo hepático inferior. *Prensa Méd. Argent.* 64: 395-399. 1977.
- 208.-** Shively EH, Wieman TJ, et al.: Operative Cholangiography. *Am. J. Surg.* 159 (4): 380-383. 1990.
- 209.-** Short AR.: the uses of coelioscopy. *Br. Med. J.* 2: 254-258. 1925.
- 210.-** Silvis SE, Vennes JA.: Endoscopic retrograde sphincterotomy. In: Silvis SE, ed. *Therapeutic Gastrointestinal Endoscopy*, 2nd ed. New York; Igaku-Shoin. 1990. pag 225.
- 211.-** Smith R.: Le traitement chirurgical des stenoses des voies biliaires. *Chirurgie.* 106: 318-320. 1980.
- 212.-** Sonzini Astudillo P, Bertarelli G, Sarria F.: Colecistectomía por video-celioscopia. Nuestros primeros 30 casos. *Rev. Argent. Cir.* 66: 22-26. 1992.
- 213.-** Sonzini Astudillo P, Minuzzi M, Sarria Allende F.: Valor de la Colangiografía operatoria en la cirugía biliar laparoscópica. *Rev. Argent. Cir.* 66(1-2): 19-25. 1994.

- 214.-** Soper NJ, Stockman PT, Dunnegan DL.: Laparoscopic cholecystectomy. The new gold standard? Arch. Surg. 127: 917-921. 1992.
- 215.-** Soper NJ, Barteau JA, Clayman RV.: Comparison of early postoperative results for laparoscopic versus standard open cholecystectomy. Surg. Gynecol. Obstet. 174: 114-118. 1992.
- 216.-** Sopper N, Dunnegan D.: Does intraoperative gallbladder perforation influence the early outcome of laparoscopic cholecystectomy?. Surg. Laparosc. Endosc. 1: 156-159. 1991.
- 217.-** Southern Surgeons Club: A prospective analysis of 1518 laparoscopic cholecystectomies. N. Engl. J. Med. 324: 1073-1078. 1991.
- 218.-** Stain SC, Cohen H, Tsuishoysha M.: Choledocholithiasis: Endoscopic sphincterotomy or common bile duct exploration. Ann. Surg. 213: 627-634. 1991.
- 219.-** Steiner OP.: Abdominoscopy. Surg. Gynecol. Obstet. 38: 266-270. 1924.
- 220.-** Steiner OP.: Abdominoskopie. Schweiz. Med. Wschr. 5: 84-87. 1924.
- 221.-** Steinert R, Nestler G, Sagynaliev E.: Laparoscopic cholecystectomy and gallbladder cancer. J. Surg. Oncol. 2006. 93: 682-689.
- 222.-** Stone WE.: Intra-abdominal examination by the aid of the Peritoneoscopy. J. Kansas. Med. Soc. 1924. 24: 63-69.
- 223.-** Strasberg SM, Hertl M, Soper NJ.: An Analysis of the problem of biliary injury during laparoscopic cholecystectomy. J. Am. Coll. Surg. 180: 101-125. 1995.
- 224.-** Syriakos T, Antonitsis P, Zacharakis E, Takis A, Manousari A, Bakogianis K, Efthimiopolous G, Achoulias I, Trikoupis A, Kiskinis D.: Small Incision (mini-laparotomy) versus laparoscopic cholecystectomy: A retrospective study for gallstone in a university hospital. Langenbeck Arch. Surg. 387: 172-177. 2004.
- 225.-** Svanzik J.: Results of laparoscopic compared with open cholecystectomy. Eur. J. Surg. Suppl 585: 12-5. 2000.
- 226.-** Talamini M, Gadacz Tr.. Traditional versus Laparoscopic Cholecystectomy. Prob. Gen. Surg. 8 (3): 279-283. 1991.

- 227.-** Tarragona EM, Ayuso RMP, Bordas JM.: Randomised trial of endoscopic sphincterotomy with gallbladder left in situ versus open surgery for common bile duct calculi in high-risk patients. *Lancet.* 347: 926-929. 1996.
- 228.-** Tay KH, Ravintharan T, Hoe MN.: Laparoscopic drainage of liver abscess. *Br. J. Surg.* 85: 330-334. 1998.
- 229.-** Thistle JL, Eckhart KL, Nensel RE.: Prevalence of gallbladder disease among Chippewa Indians. *Mayo Clinic Proc.* 46: 603-605. 1971.
- 230.-** Thistle JF, May GR, Bender CE.: Dissolution of cholesterol gallbladder stones by methyl tert-butyl ether administered by percutaneous transhepatic catheter. *N. Eng. J. Med.* 320: 633-639. 1989.
- 231.-** Torvik A, Hoivrik B: Gallstone in an autopsy series. *Acta. Chir. Scand.* 120: 168-172. 1960.
- 232.-** Trotman BW, Soloway RD.: Pigment vs cholesterol cholelithiasis: Clinical and epidemiological aspects. *Am. J. Dig. Dis.* 20: 735-740. 1975.
- 233.-** Tompkins RK.: Laparoscopic cholecystectomy: threat or opportunity. *Arch. Surg.* 125: 1245-1246. 1990.
- 234.-** Valdoni P, Fegiz G.: Tratamiento de las estenosis cicatrízales postoperatorias de las vías biliares. *Prensa Med. Argent.* 54: 986-991. 1967.
- 235.-** Van der Linden W, Rentzhog U.: The changing character of gallstone disease as observed in a hospital populations. *Acta Chir. Scand.* 119: 489-491. 1960.
- 236.-** Velazco Suarez C.: Lesiones quirúrgicas de las vías biliares y sus secuelas. *Bol y Trab Soc. Cirug Bs As.* 43: 307-310. 1961.
- 237.-** Veress J.: Neues instrument zur ausführung von Brust-oder bauchpunktionen und pneunothoraxbehandlung. *Dtsch. Med. Wochenschr.* 41: 1480-1484. 1938.
- 238.-** Vezakis A, Davides D, Ammori BJ.: Intraoperative cholangiography during laparoscopic cholecystectomy. *Surg Endosc.* 14:1118-1122. 2000.
- 239.-** Walker CRJ, Bruce MD, Heys SD.: Minimal modulation of lymphocyte and natural killer cells subsets following minimal access surgery. *Am. J. Surg.* 177: 48-54. 1999.

- 240.-** Way LW, Stewart L, Gantert W.: Causes and prevention of laparoscopic bile duct injuries: analysis of 252 cases from a human factors and cognitive psychology perspective. *Ann. Surg.* 237(4): 460-469. 2003.
- 241.-** Weiland ST, Mahvi DM, Niederhuber JE.: Should suspected early gallbladder cancer be treated laparoscopically?. *J. Gastrointestinal. Surg.* 6: 50-56. 2002.
- 242.-** Weiss KM, Fenell RE, Hanis CI.: Genetics and epidemiology of gallbladder disease in New World native peoples. *AM. J. Hum. Genet.* 36: 1259-1263. 1984.
- 243.-** Wherry DC, Marohn MR, Malanoski MP.: An external audit of laparoscopic cholecystectomy in the steady state performed in medical treatment facilities of the department of Defense. *Ann. Surg.* 224: 145-150. 1996.
- 244.-** Wilks A, Berri RA.: lesiones quirúrgicas de las vías biliares. *Rev. Argent. Cirug. Número Extraordinario.* 87. 1978
- 245.-** Willians L, Chapman W, Bonau R.: Comparison of laparoscopic cholecystectomy with open cholecystectomy in a single Center. *Am. J. Surg.* 175: 535-538. 1992.
- 246.-** Windsor JA, Pong J.: Laparoscopic biliary injury: more than a learning curve problem. *Aust. NZ. J. Surg.* 63(3): 186-189. 1998.
- 247.-** Yamase H, McNamara JJ.: Geographic differences in the incidence of Gallblader disease. *Am. J. Surg.* 123: 667-670. 1972.
- 248.-** Yamashita Y, Takada T, Hirata K.: A Survey of the timing and approach to the surgical management with acute cholecystitis in Japanese hospitals. *J. Hepato biliary. Pancreatic. Surg.* 13: 409-415. 2006.
- 249.-** Zaki OA, Kamel R.: Incidence of cholelithiasis in Egyptians and its relationships with cholesterol. *Br. J. Surg.* 54: 713-716. 1967.
- 250.-** Zucker KA, Bailey R, Gadacz TR.: Laparoscopic guided cholecystectomy. *Am. J. Surg.* 161: 36-44. 1991.
- 251.-** Zucker KA, Flowers J, Bailey R, Graham S, Buell J, Imbembo A.: Laparoscopic management of acute cholecystitis. *Am. J. Surg.* 165(4): 508-514. 1993.

252.- Zucker KA, Bailey R.: Laparoscopic cholangiography management of choledocholithiasis. In: Zucker K (ed.): Surgical Laparoscopic Update. St Louis, Quality Medical Publishing. 1993. p. 145.

CAPITULO VII

ANEXOS

Los abajo firmantes Prof. Dr. Mario Sezin y Prof. Dr. Luis Gramatica por la presente dejan constancia que autorizan al Sr. Médico Paul Eduardo Lada a utilizar todo material estadístico, ilustrativo para incluirlos en su tesis cuyo título es "Tratamiento de la litiasis biliar por mini-incisiones adaptadas y por videolaparoscopia. Estudio prospectivo y comparativo".

Prof. Dr. Luis Gramatica

Prof. Dr. Mario Sezín

El Sr. Director Médico de la Clinica Caraffa Dr. Francisco Ferrer Vera y el Jefe de Servicio de Cirugía Dr. Francisco Florez Nicollini, autorizaron que los pacientes con litiasis biliar fueran incluidos en un protocolo prospectivo y comparativo desde enero del 2000 a diciembre del 2006 para analizar los resultados de dos procedimientos quirúrgicos uno por videolaparoscopia y otro por mini-incisiones adaptadas en el tratamiento de esta patología.

Toda esta información se autorizo para ser incluidos en un trabajo de tesis denominada "Tratamiento de la litiasis biliar por mini-incisiones adaptadas y por videolaparoscopia. Estudio prospectivo y comparativo".

Dr. Francisco Ferrer Vera

Dr. Francisco Florez Nicollini

Los abajo firmantes Prof. Dr. Luis Gramática y Prof. Dr. Pablo Sonzini Astudillo, autorizaron que los pacientes del Servicio de Cirugía General de la Sala 3/5 del Hospital Nacional de Clínicas con litiasis biliar fueran incluidos en un protocolo prospectivo y comparativo desde enero del 2000 a diciembre del 2006 para analizar los resultados de dos procedimientos quirúrgicos uno por videolaparoscopia y otro por mini-incisiones adaptadas en el tratamiento de esta patología.

Toda esta información se autorizo para ser incluidos en un trabajo de tesis denominada "Tratamiento de la litiasis biliar por mini-incisiones adaptadas y por videolaparoscopia. Estudio prospectivo y comparativo".

Prof. Dr. Luis Gramática

Prof. Dr. Pablo Sonzini Astudillo